

住院医师规范化培训结业临床实践能力 考核标准方案（2021版） （超声医学科）

一、考核形式及考站设置

超声科住院医师规范化培训结业临床实践能力考核采用国际通行的客观结构化临床考核（Objective Structured Clinical Examination, OSCE）方式。共设3个考站：超声临床思维站、超声操作技能站以及临床人文沟通站。

（1）超声临床思维站：下设4个亚站，分别为：腹部超声临床思维站、浅表器官及外周血管超声临床思维站、心脏超声临床思维站、妇产超声临床思维站。

（2）超声操作技能站：下设3个亚站，分别为腹部超声技能站、浅表器官及外周血管超声技能站、心脏超声技能站。

（3）临床人文沟通站：不设亚站。

实测时，考生可滚动安排入站顺序。

考站	考站名称	亚站名称	考核内容	考核方式	考核时长	分值
第一站	超声临床思维站 (4亚站)	腹部超声临床思维站	腹部超声读片及病例分析	面试	5分钟	100
		浅表器官及外周血管临床思维站	浅表器官及外周血管超声读片及病例分析	面试	5分钟	100
		心脏超声临床思维站	心脏超声读片及病例分析	面试	5分钟	100
		妇产超声临床思维站	妇产超声读片及病例分析	面试	5分钟	100
第二站	超声操作技能站 (3亚站)	腹部超声技能站	腹部超声检查，重点考察仪器调节、检查规范、标准切面及测量	上机操作、对标准化病人（SP）进行相应部位的超声检查	5分钟	100

		浅表器官及外周血管超声技能站	由甲状腺及颈部淋巴结、颈动脉中抽选一项进行超声检查，重点考察仪器调节、检查规范、标准切面及测量	上机操作、对 SP 进行相应部位的超声检查	5 分钟	100
		心脏超声技能站	心脏超声检查，重点考察仪器调节、检查规范、标准切面及测量	上机操作、对 SP 进行相应部位的超声检查	5 分钟	100
第三站	临床人文沟通站	不设亚站	住院医师常见的沟通主题	与 SP 扮演的患者/家属进行谈话	5 分钟	100
合计					40 分钟	

二、各考站设置具体要求

(一) 第 1 考站：超声临床思维站

1. **考核内容：**超声读片、图像分析、诊断及鉴别诊断、回答问题。

2. **考核形式：**面试。考生根据考题的 PPT，对超声以及影像图片以口头报告形式进行规范描述，总结病例特点，并进行诊断以及鉴别诊断，然后回答考官提问。评分细则、评分表及试题范例见附表 1-1、附表 2-1 和附件 3-1。

3. **考核考题：**来源于临床的腹部疾病、浅表器官或外周血管疾病、心脏疾病、妇科或产科疾病患者的病例资料，包括主诉、病史、体格检查、影像资料等详细介绍的 PPT 考题，每半天一套考题，各批次之间不得重复。

4. **考核时长：**每亚站 5 分钟，总计 20 分钟。

5. **考核人员：**每亚站安排 2 名考官，由具有高级职称的超

声医师担任考官。每考站安排 2 名考核秘书。

6. 场地设备：需根据考生数量配备足够的考试房间，房间数量为 $(4 \times n)$ 间， $n \geq 1$ 。每个考间配备 3 个平板电脑（2 个供考官使用，1 个供考生使用）或大屏幕投影机+1 台电脑、1 个计时器及 1 桌 3 椅。考官需配备考题答案、评分细则及评分表、签字笔、备用纸。考生配备考题。

7. 考核评分：每亚站由 2 名考官根据评分细则在评分表上进行独立评分，取 2 名考官的平均分。总分 100 分。

（二）第 2 考站：超声操作技能站

1. 考核内容：超声仪器操作、图像存储、脏器或切面的显示、测量、检查规范及人文关怀。

2. 考核形式：上机操作。考生接诊后与患者沟通、简单采集病史开始检查。包括选择探头，调节仪器，以及各脏器规范扫查。扫查过程按考官要求打出相应标准切面或关键解剖部位。评分细则及评分表及考题范例见附件 1、附件 2 和附件 3-2。

3. 考核考题：招募真人志愿者作为标准化病人

（Standardized Patient，简称 SP），按各亚站不同考核内容由考生对相应脏器或切面进行超声扫查。

（1）腹部超声技能站：考生从腹部五个项目（①肝脏左叶及门静脉主干切面；②肝脏右叶及门静脉主干切面；③胆道系统；④胰腺；⑤肾脏）中随机抽选一项目对 SP 进行超声扫查。

(2) 浅表器官及外周血管超声技能站：考生从浅表器官及外周血管二个考核项目（①甲状腺及颈部淋巴结；②颈动脉）中随机抽选一个项目，对 SP 进行超声扫查。

(3) 心脏超声技能站：考生从心脏三个考核项目（①胸骨旁左室长轴切面；②大动脉短轴切面、左室短轴切面、剑下四腔心切面；③心尖四腔心、心尖五腔心、心尖两腔心、心尖三腔心切面及胸骨上窝主动脉弓长轴切面）中抽选一个项目，对 SP 进行超声扫查。

4. 考核时长：每亚站 5 分钟，总计 15 分钟。

5. 考核人员：每亚站安排 2 名考官，由具有高年主治医师资质（ ≥ 3 年）及以上级别的超声医师担任考官。每考站安排 2 名考核秘书。

6. 场地设备：需根据考生数量配备足够的考核诊室，房间数量为 $(3 \times n)$ 间， $n \geq 1$ 。每个考核诊室配备中高端彩色多普勒超声检查仪 1 台（配备有适用于该站的腹部、浅表器官、心脏的探头）、足量耦合剂、擦手纸。每个考间配备检查床 1 张、检查用座椅 1 个（考生用）、1 桌 2 椅（考官用）及 1 个计时器。考官需配备评分细则及评分表、签字笔、备用纸。每个考核诊室每半天安排 3 名 SP，同一时段每个考间内安排 1 名 SP，SP 轮换休息。

7. 考核评分：每亚站由 2 名考官根据评分细则在评分表上进行独立评分，取 2 名考官的平均分。总分 100 分。

(三) 第3考站：临床人文沟通站

1. **考核内容：**住院医师经常面临的临床人文沟通问题。

2. **考核形式：**面试。考生进入考场后，用1分钟阅读提示信息 and 资料（时间包含在总时间内），然后按考题明示的要求与SP扮演的患者/家属进行沟通。评分细则、评分表及考题范例见附表1-12、附表2-12和附件3-3。

3. **考核考题：**招募真人志愿者作为SP，事先经过培训，根据临床常见人文沟通题库内容，扮演患者/家属，考题以PPT形式为考生准备提示信息和资料。

4. **考核时长：**5分钟。

5. **考核人员：**2名考官，由具有高年主治医师资质（≥3年）及以上级别的超声医师担任考官。本考站设置1名考核秘书。

6. **场地设备：**需根据考生数量配备足够的考试房间，房间数量≥1间。每个考间配备1桌4椅及1个计时器。考官需配备考题及考题答案、评分细则、评分表、签字笔、备用纸。考生需配备考题。每个考核诊室每半天安排3名SP，同一时段每个考间内安排1名SP，SP轮换休息。SP需配备考题及剧本。

7. **考核评分：**每亚站由2名考官根据评分细则在评分表上进行独立评分，取2名考官的平均分。总分100分。

三、结果评定

同一次考试满足下列3个条件判定为考核通过：

(1) 超声临床思维站：四亚站总平均分 ≥ 70 分，或至少有3个亚站得分 ≥ 70 分；

(2) 超声操作技能站：每个亚站均需得分 ≥ 70 分；

(3) 临床人文沟通站：需得分 ≥ 70 分。

此标准仅作为推荐标准，各考区可依据实际具体情况自行调整。

四、具体实施

(一) 命题

1. 命题人员

由各考区统一组织考核基地联合组建命题专家组进行命审题、组卷、制卷。命题专家应经过培训。

2. 试题设计

同一考区各考核基地务必使用统一考题。各站试题数量根据考试批次安排设定，不得少于每半天一套试题，各批次之间不得重复，并应准备至少1套备用卷。

试题应在考试前保密印制或制作成电子材料，制作考试材料应由专人负责，全程在保密监控下进行。

(二) 场地

1. 考核基地

各考区根据情况设立1-2个考核基地，采用统一考题、统一考核形式与标准进行集中考核，以保证考核的公平性和同质性。

2. 站点准备

- (1) 按照各考站设置具体要求准备相应设备。
- (2) 所有涉及彩色血流的文档资料必须使用彩色打印。
- (3) 准备候考室及考后等待区，参考学员单向流动，考前学员与考后学员不交叉碰面，确保试题的保密性。
- (4) 根据需要准备考生须知，告知考生考站设置、每站时长、考核程序、考场纪律及其他相关注意事项（如每站考试结束后需将考题 PPT 复原至首页等）。

（三）人员

1. 考官

各考区负责考官遴选和培训，考官须经培训合格后持证上岗，考前须再次培训。对考生分组应采取回避原则，即考官回避本单位考生。每个分组必须至少有一名外单位考官。

（1）考官遴选

考官须具备以下条件：（1）积极参与住院医师规范化培训和考核工作，关心、理解住培医师；（2）原则上超声临床思维站考官应具有副高以上级别临床学科职称；超声操作技能站及临床人文沟通站考官应具有高年主治医师（ ≥ 3 年）及以上级别临床学科职称；（3）对考生保持公正公平的态度，严格执行考核标准，认真履行考官职责。

（2）考官培训

考官日常培训内容应包括国家住院医师规范化培训制度、

《住院医师规范化培训内容与标准》、《住院医师规范化培训结业临床实践能力考核标准方案（2021 版）》、考官制度、执考要求、评分等；考前培训应按分配的考核任务进行分组培训，由指定的考站组长负责召集该站考官进行培训，培训重点是评分细则的一致性，具体包括熟悉考核病例（或主题）的内容；按照要求进行角色扮演的练习；对照评分细则进行一致性评分练习与讨论。

2. 考务人员

考务人员须经过培训。在考务人员选拔、分组、培训时，除医院职工外，可吸收低年资不参加考核的住培生，但不宜承担监考等关键和重大任务。不得承担带有试题的考站任务。

考务人员应严格遵守保密协议，承担相应的保密责任。

3. 病人准备

提前按照志愿原则招募第 2、3 考站的标准化病人（SP），组织进行统一培训。招募的第 2 考站技能操作的 SP 要求体型适中， $18.5 \leq \text{BMI} < 24$ ，并需在考核前经过实地超声扫查筛选符合技能操作考核要求；招募的第 3 考站临床人文沟通 SP 要求具有较好的表达能力，考前进行熟悉考题内容和剧本、练习问答、与考官配合等方面的培训。标准化病人应签署保密协议并严格遵守，承担相应的保密责任。

每个技能考核亚站或临床人文沟通站每半天安排 3 名 SP，SP 轮换休息，每轮每名 SP 工作时间不超过 20 分钟，总计不超过 4 轮考核。

4. 考生培训

在考前应对参加考核的全体考生进行考站设置、考核程序、考核内容的要点和注意事项、考场纪律等方面的培训。

（四）实施保障

1. 临床实践能力考核时间由各省卫生健康委根据国家考核计划统一发文确定，采取统一考核方案、统一考核时间、统一考核标准、统一考核培训等“四统一”模式开展，确保考核同质化；

2. 各考区应加强组织领导，完善工作机制，认真落实好考核各项工作，确保考核顺利进行，考核时适当组织巡考；

3. 各考区应制定、完善本考区考核实施方案，包括考核经费使用方案、考官培训方案、考务实施方案、应急方案等，确保考核有序开展。

附件 1

各考站评分细则

附表 1-1

超声临床思维评分细则

项目	评分细则	满分
病史总结及声像图描述 (30分)	主诉、简要病史、重要检查结果等总结完整	5
	超声图像描述规范,反映病例突出特点: 1.灰阶超声描述准确:脏器形态、大小等,病变的位置、回声、形态、大小、与周围组织关系等 2.彩色多普勒超声描述准确:彩色血流信息、频谱形态、流速等	25
诊断与依据 (30分)	诊断依据合理:结合临床表现及图像的综合分析正确	10
	诊断正确:疾病诊断结果正确,诊断标准运用合理	10
	逻辑性好:思路清晰、逻辑严密	10
鉴别诊断 (25分)	针对性强:针对症状及图像进行有针对性鉴别	10
	依据合理:分析过程、疾病诊断标准运用合理	10
	逻辑性好:思路清晰、逻辑严密	5
相关知识拓展 (15分)	有关疾病诊疗方法、疾病新进展、影像学检查的综合运用等方面	15

注:1.若评分表中有项目需经考官提示才能答出,则该项目评分不能高于满分的80%。

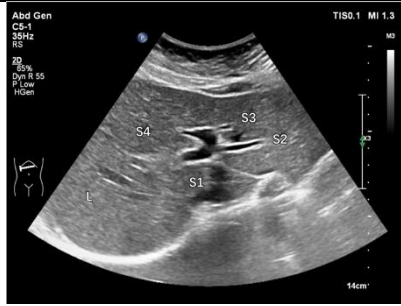
2.本站各有4亚站,每亚站各有一独立评分表,满分100分,最小评分值1分(即无0.5的评分)。本站通过标准需满足以下2个条件中至少1个:①本站最终成绩以4亚站总体平均分为准,总体初始分平均分 ≥ 70 分为通过;②4亚站中其中任何3个亚站得分均 ≥ 70 分。

附表 1-2

肝脏左叶及门静脉主干超声技能考核评分细则

项目	评分细则		
<p>病人准备工作及仪器调节 (10分)</p>	<p>核对病人资料, 询问病史, 了解检查目的及病人检查前的准备, 注意检查体位及人文关怀(5分)</p>		
	<p>恰当选择探头及调节仪器, 包括调节深度、增益、血流速度量程、取样框大小、频谱方向、取样位置及多普勒角度校正等(5分)</p>		
<p>肝脏超声扫查规范、标准切面的显示及测量 (85分)</p>	<p>剑突下扫查 (共60分)</p> <p>1. 患者平卧位, 探头置于剑突下纵切及斜切, 完整扫查肝左叶 (10分)</p>	 <p>肝左叶外叶纵切面图。L: 肝脏; AO: 腹主动脉</p>	<p>肝左叶显示清晰, 扫查完整 (总计10分)</p> <p>具体评分细则如下:</p> <p>未能显示 (0分)</p> <p>仅显示部分切面, 扫查手法生疏 (6分)</p> <p>能进行连续性扫查, 各切面显示较清晰, 扫查手法欠流畅 (8分)</p> <p>连续性扫查手法流畅, 各切面显示清晰完整 (10分)</p>
	<p>2. 患者平卧位, 探头置于剑突下纵切, 在腹主动脉切面测量肝左叶 (10分)</p>	 <p>肝左外叶测量图。L: 肝脏; AO: 腹主动脉; “++”: 上下径; “××”: 前后径</p>	<p>正确测量自肝左叶最下缘至横膈内缘间的上下径及与之垂直的最大前后径 (总计10分)</p> <p>具体评分细则如下:</p> <p>未能测量 (0分)</p> <p>部分测量位置不准确, 测量有偏差 (6分)</p> <p>测量位置基本准确, 测量有偏差 (8分)</p> <p>测量位置正确, 测量准确 (10分)</p>
	<p>3. 患者平卧位, 探头置于剑突下横切及斜切, 完整扫查肝左叶, 并分别清晰显示肝静脉韧带、肝圆韧带以及正中裂 (20分)</p>	 <p>肝脏剑突下斜切面图。A: 肝圆韧带; B: 静脉韧带; C: 肝正中裂; L: 肝脏</p>	<p>肝左叶显示清晰, 扫查完整, 正确显示及识别肝静脉韧带、肝圆韧带以及正中裂等结构 (总计20分)</p> <p>具体评分细则如下:</p> <p>未能显示 (0分)</p> <p>仅显示部分切面及结构, 扫查手法生疏 (12分)</p> <p>能进行连续性扫查, 各切面及结构显示较清晰, 扫查手法欠流畅 (16分)</p> <p>连续性扫查手法流畅, 各切面及结构显示清晰完整 (20分)</p>

4. 患者平卧位，探头置于剑突下斜切，显示肝左叶内的门静脉左支“工”字结构（20分）



门静脉左支“工”字结构。L: 肝脏; S1: 尾状叶; S2: 肝左外上段; S3: 肝左外下段; S4: 肝左内叶

肝左叶内门静脉左支“工”字结构显示清晰，能正确识别肝脏S1-S4段（总计20分）

具体评分细则如下：

未能显示（0分）

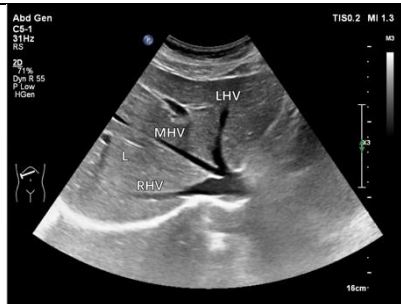
仅显示及识别部分肝段，扫查手法生疏（12分）

显示“工”字结构较清晰，肝段识别正确，扫查手法欠流畅（16分）

清晰显示“工”字结构，正确识别肝段，扫查手法流畅（20分）

右肋缘下扫查（共10分）

患者平卧位，探头置于右肋缘下斜切，全面扫查肝左内叶，显示至少两支肝静脉汇入下腔静脉的第二肝门切面



肝静脉汇入下腔静脉的第二肝门切面图。L: 肝脏; LHV: 肝左静脉; MHV: 肝中静脉; RHV: 肝右静脉

1.左内叶显示清晰，扫查完整，第二肝门标准切面显示清晰，肝静脉血流信号显示清晰（总计10分）

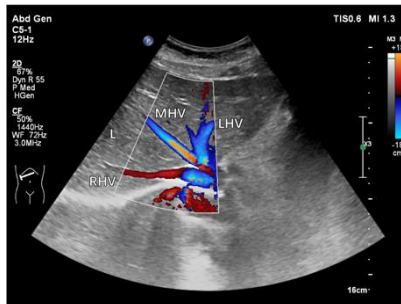
具体评分细则如下：

未能显示（0分）

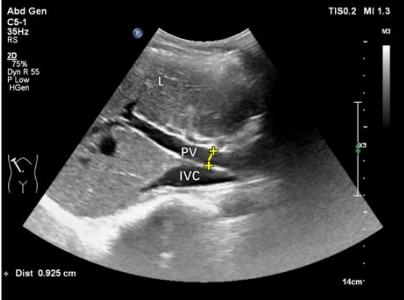
扫查不完整，第二肝门切面显示不清晰，肝静脉血流信号显示不佳，扫查手法生疏（6分）

能进行连续性扫查，第二肝门切面显示较清晰，肝静脉内血流信号显示较满意，扫查手法欠流畅（8分）

连续性扫查手法流畅，第二肝门显示清晰规范，肝静脉内血流信号显示满意（10分）



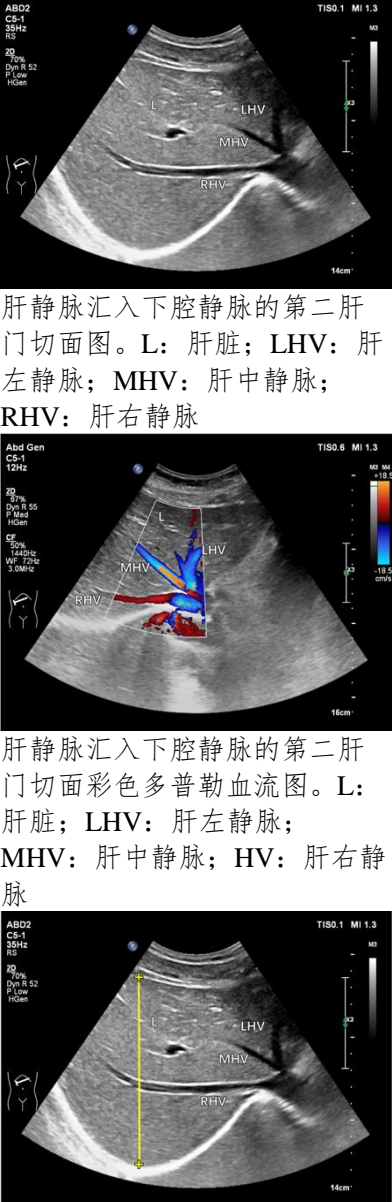
肝静脉汇入下腔静脉的第二肝门切面彩色多普勒血流图。L: 肝脏; LHV: 肝左静脉; MHV: 肝中静脉; RHV: 肝右静脉

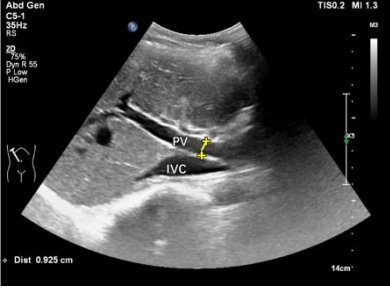
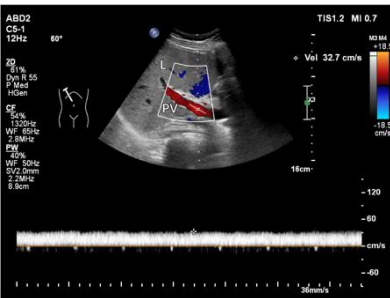
	<p>右肋间扫查 (共15分)</p> <p>1. 患者平卧位或左侧卧位，探头置于右6-7肋间斜切，显示第一肝门并测量门脉主干内径（5分）</p> <p>2. 门静脉多普勒超声检查（10分）</p>	 <p>门静脉主干内径测量图。L：肝脏；IVC：下腔静脉；PV：门静脉；“++”：门静脉主干内径</p>  <p>门静脉多普勒频谱测量图。L：肝脏；PV：门静脉</p>	<p>1. 第一肝门显示清晰并扫查完整，门脉主干显示清晰，正确测量门脉主干内径：下腔静脉前方最宽处，垂直于管壁测量内壁间距离（总计5分） 具体评分细则如下： 未能显示，测量错误（0分） 仅显示部分结构，扫查手法生疏，测量不准确（3分） 能进行连续性扫查，门脉主干显示较清晰，扫查手法欠流畅，测量较准确（4分） 连续性扫查手法流畅，门脉主干显示清晰，测量准确（5分）</p> <p>2. 彩色取样框大小适宜，门静脉主干血流信号填充良好，取样容积置于管腔中央，多普勒角度校正与门脉主干方向一致，血流速度准确测量（总计10分） 具体评分细则如下： 未能显示，测量错误（0分） 仅显示部分切面，仪器调整不规范，未进行多普勒角度校正，测量欠准确（6分） 切面显示较清晰，仪器调节尚可，测量欠准确（8分） 切面显示清晰完整，仪器调节得当，测量准确（10分）</p>
<p>整体胜任力及相关知识储备（5分）</p>	<p>整体扫查操作手法生疏，相关知识储备欠缺（1分） 整体扫查操作欠流畅，相关知识储备尚可（3分） 整体扫查操作熟练、流畅、具有良好的知识储备（5分）</p>		

注：知识储备指具备该器官超声技能操作所需的相关超声物理基础、解剖及疾病等方面的知识。

附表 1-3

肝脏右叶及门静脉主干超声技能考核评分细则

项目	评分细则		
病人准备工作及仪器调节 (10分)	核对病人资料，询问病史，了解检查目的及病人检查前的准备，注意检查体位及人文关怀(5分)		
	恰当选择探头及调节仪器，包括调节深度、增益、血流速度量程、取样框大小、频谱方向、取样位置及多普勒角度校正等(5分)		
肝脏超声扫查规范、标准切面的显示及测量 (85分)	<p>右肋缘下扫查 (共30分)</p> <p>患者平卧位，探头置于右肋缘下斜切，全面扫查肝右叶，显示至少两支肝静脉汇入下腔静脉的第二肝门切面，并于肝右、肝中静脉汇入下腔静脉切面测量肝右叶最大斜径</p>	 <p>肝静脉汇入下腔静脉的第二肝门切面图。L: 肝脏; LHV: 肝左静脉; MHV: 肝中静脉; RHV: 肝右静脉</p> <p>肝静脉汇入下腔静脉的第二肝门切面彩色多普勒血流图。L: 肝脏; LHV: 肝左静脉; MHV: 肝中静脉; HV: 肝右静脉</p> <p>肝右叶最大斜径测量图。L: 肝脏; LHV: 肝左静脉; MHV: 肝中静脉; RHV: 肝右静脉; “++”: 肝右叶最大斜径</p>	<p>1.肝右叶显示清晰，扫查完整，第二肝门标准切面显示清晰，肝静脉血流信号显示清晰 (总计10分)</p> <p>具体评分细则如下:</p> <p>未能显示 (0分)</p> <p>扫查不完整，第二肝门切面显示不清晰，肝静脉血流信号显示不佳，扫查手法生疏 (6分)</p> <p>能进行连续性扫查，第二肝门切面显示较清晰，肝静脉内血流信号显示较满意，扫查手法欠流畅 (8分)</p> <p>连续性扫查手法流畅，第二肝门显示清晰规范，肝静脉内血流信号显示满意 (10分)</p> <p>2.正确测量肝右叶最大斜径:自肝表面至横膈内缘间最大垂直距离 (总计10分)</p> <p>具体评分细则如下:</p> <p>未能测量 (0分)</p> <p>部分测量位置不准确，测量有偏差 (6分)</p> <p>测量位置基本准确，测量有偏差 (8分)</p> <p>测量位置正确，测量准确 (10分)</p> <p>3. 正确识别肝S4-S8段 (总计10分)</p> <p>具体评分细则如下:</p> <p>肝S4-S8段不识别(0分)</p> <p>肝S4-S8段少部分识别 (6分)</p> <p>肝S4-S8段大部分识别 (8分)</p>

		 <p>肝脏S4-S8分段图。L: 肝脏; LHV: 肝左静脉; MHV: 肝中静脉; RHV: 肝右静脉; S4: 肝左内叶; S5: 肝右前下段; S6: 肝右后下段; S7: 肝右后上段; S8: 肝右前上段</p>	<p>肝S4-S8段准确识别10分)</p>
<p>右肋间扫查 (共55分)</p> <p>1. 患者平卧位或左侧卧位，探头置于右6-7肋间斜切，显示第一肝门并测量门静脉主干内径 (5分)</p> <p>2. 门静脉多普勒超声检查 (10分)</p>	 <p>门静脉主干内径测量图。L: 肝脏; IVC: 下腔静脉; PV: 门静脉; “++”: 门静脉主干内径</p>  <p>门静脉多普勒频谱测量图。L: 肝脏; PV: 门静脉</p>	<p>1. 第一肝门显示清晰并扫查完整，门静脉主干显示清晰，正确测量门静脉主干内径：下腔静脉前方最宽处，垂直于管壁测量内壁间距离 (总计5分)</p> <p>具体评分细则如下： 未能显示，测量错误 (0分) 仅显示部分结构，扫查手法生疏，测量不准确 (3分) 能进行连续性扫查，门静脉主干显示较清晰，扫查手法欠流畅，测量较准确 (4分) 连续性扫查手法流畅，门静脉主干显示清晰，测量准确 (5分)</p> <p>2. 彩色取样框大小适宜，门静脉主干血流信号填充良好，取样容积置于管腔中央，多普勒角度校正与门静脉主干方向一致，血流速度准确测量。(总计10分)</p> <p>具体评分细则如下： 未能显示，测量错误 (0分) 仅显示部分切面，仪器调整不规范，未进行多普勒角度校正，测量欠准确 (6分) 切面显示较清晰，仪器调节尚可，测量欠准确 (8分)</p>	

	<p>3. 患者平卧位或左侧卧位，探头置于右6-7肋间斜切及横切，全面扫查肝右前叶（20分）</p> <p>4. 患者平卧位或左侧卧位，探头置于右8-9肋间偏腋中线处斜切，全面扫查肝右后叶，显示肝右静脉长轴并识别肝S5-S8段（20分）</p>	 <p>肝右前叶肋间斜切图。L：肝脏；RAPV：门静脉右前支；S5：肝右前下段；S8：肝右前上段</p>  <p>肝右后叶肋间斜切图。L：肝脏；RHV：肝右静脉；S5：肝右前下段；S6：肝右后下段；S7：肝右后上段；S8：肝右前上段</p>	<p>切面显示清晰完整，仪器调节得当，测量准确（10分）</p> <p>3.肝右前叶显示清晰，扫查完整，门静脉右前支及其分支显示清晰，准确识别肝S5、S8段（总计20分）</p> <p>具体评分细则如下： 未能显示（0分） 仅显示及识别部分肝段，扫查手法生疏（12分） 能进行连续性扫查，显示并识别肝S5、S8段，扫查手法欠流畅（16分） 连续性扫查手法流畅，清晰显示并识别肝S5、S8段（20分）</p> <p>4.肝右后叶显示清晰并扫查完整，肝右静脉、门静脉右后支及其分支显示清晰，准确识别肝S5-S8段（总计20分）</p> <p>具体评分细则如下： 未能显示（0分） 仅显示及识别部分肝段，扫查手法生疏（12分） 能进行连续性扫查，显示并识别肝S5-S8段，扫查手法欠流畅（16分） 连续性扫查手法流畅，清晰显示并识别肝S5-S8段（20分）</p>
<p>整体胜任力及相关知识储备（5分）</p>	<p>整体扫查操作手法生疏，相关知识储备欠缺（1分） 整体扫查操作欠流畅，相关知识储备尚可（3分） 整体扫查操作熟练、流畅、具有良好的知识储备（5分）</p>		

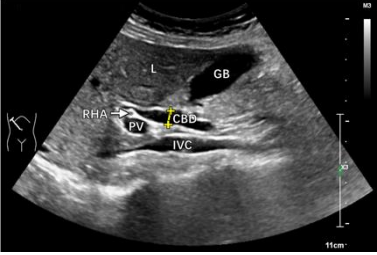
注：知识储备指具备该器官超声技能操作所需的相关超声物理基础、解剖及疾病等方面的知识。

附表 1-4

胆道系统超声技能考核评分细则

项目	评分细则		
<p>病人准备工作及仪器调节 (10分)</p>	<p>核对病人资料, 询问病史, 了解检查目的及病人检查前的准备, 注意检查体位及人文关怀(5分)</p>		
	<p>恰当选择探头及调节仪器, 包括调节深度、增益、血流速度量程、取样框大小、频谱方向、取样位置及多普勒角度校正等(5分)</p>		
<p>胆道系统超声扫查规范、标准切面的显示及测量 (85分)</p>	<p>患者仰卧位或左侧卧位, 探头置于右肋缘下及肋间, 通过纵切及斜切, 发现胆囊并进行胆囊长轴扫查 (20分)</p>	 <p>胆囊长轴切面图。L: 肝脏; GB: 胆囊</p>	<p>胆囊长轴显示清晰, 胆囊颈部、体部、底部均扫查完整 (总计20分)</p> <p>具体评分细则如下: 未能显示 (0分) 仅显示部分切面, 扫查手法生疏 (12分) 显示较清晰完整, 扫查手法欠流畅 (16分) 显示清晰完整, 扫查手法流畅 (20分)</p>
	<p>患者仰卧位或左侧卧位, 探头置于右肋缘下及肋间, 通过横切及斜切进行胆囊短轴扫查 (20分)</p>	 <p>胆囊短轴切面图。L: 肝脏; GB: 胆囊</p>	<p>胆囊短轴显示清晰, 胆囊颈部、体部、底部均扫查完整 (总计20分)</p> <p>具体评分细则如下: 未能显示 (0分) 仅显示部分切面, 扫查手法生疏 (12分) 显示较清晰完整, 扫查手法欠流畅 (16分) 显示清晰完整, 扫查手法流畅 (20分)</p>
	<p>患者仰卧位, 探头置于剑突下斜切, 显示与门静脉左支伴行的左肝内胆管 (5分)</p>	 <p>左肝内胆管剑突下斜切面图。 L: 肝脏; LPV: 门静脉左支</p>	<p>肝脏门静脉左支“工”字结构及与之伴行的左肝内胆管显示清晰并扫查完整 (总计5分)</p> <p>具体评分细则如下: 未能显示 (0分) 仅显示部分切面, 扫查手法生疏 (3分) 显示较清晰完整, 扫查手法欠流畅 (4分) 显示清晰完整, 扫查手法流畅 (5分)</p>
	<p>患者仰卧位或左侧卧位, 探头置于右肋间斜切, 显示与门静脉右支伴行的右肝内胆管 (5分)</p>		<p>肝脏门静脉右支及与之伴行的右肝内胆管显示清晰并扫查完整 (总计5分)</p> <p>具体评分细则如下: 未能显示 (0分) 仅显示部分切面, 扫查手法生疏 (3分)</p>

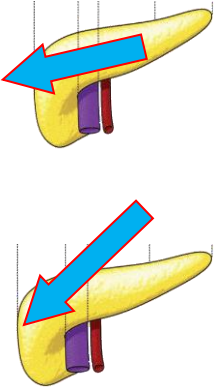

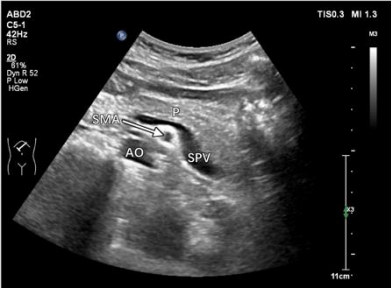
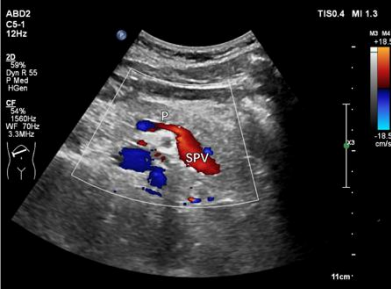
	<p>右肝内胆管肋间斜切面图。 L: 肝脏; RVP: 门静脉右支</p>	<p>显示较清晰完整, 扫查手法欠流畅 (4分) 显示清晰完整, 扫查手法流畅 (5分)</p>
<p>患者仰卧位或左侧卧位, 探头置于右肋缘下斜切, 显示门静脉及其腹侧的肝总管及胆总管上段长轴 (5分)</p>	 <p>肝外胆管长轴切面图。L: 肝脏; GB: 胆囊; CBD: 胆总管; PV: 门静脉; IVC: 下腔静脉; RHA: 肝右动脉</p>	<p>发现肝总管及胆总管上段长轴并扫查完整。(总计10分) 具体评分细则如下: 未能显示 (0分) 仅显示部分切面, 扫查手法生疏 (3分) 显示较清晰完整, 扫查手法欠流畅 (4分) 显示清晰完整, 扫查手法流畅 (5分)</p>
<p>患者仰卧位, 探头置于上腹正中线右侧横切, 对位于胰头部背侧的胆总管下段进行短轴扫查 (5分)</p>	 <p>胆总管下段短轴切面图。L: 肝脏; P: 胰腺; SPV: 脾静脉; 箭头: 胆总管</p>	<p>胆总管下段短轴显示清晰并扫查完整 (总计5分) 具体评分细则如下: 未能显示 (0分) 仅显示部分切面, 扫查手法生疏 (3分) 显示较清晰完整, 扫查手法欠流畅 (4分) 显示清晰完整, 扫查手法流畅 (5分)</p>
<p>患者仰卧位, 探头置于上腹正中线右侧、下腔静脉水平纵切, 对位于胰头部背侧的胆总管下段进行长轴扫查 (5分)</p>	 <p>胆总管下段长轴切面图。L: 肝脏; P: 胰腺; IVC: 下腔静脉; 箭头: 胆总管</p>	<p>胆总管下段长轴显示清晰并扫查完整 (总计5分) 具体评分细则如下: 未能显示 (0分) 仅显示部分切面, 扫查手法生疏 (3分) 显示较清晰完整, 扫查手法欠流畅 (4分) 显示清晰完整, 扫查手法流畅 (5分)</p>
<p>胆囊及胆管的正确测量 (20分)</p> <p>每一径线5分: 未能测量0分 测量位置不准确3分 测量位置不够准确4分 测量位置准确5分</p>	 <p>胆囊长径及短径测量图。L: 肝脏; GB: 胆囊; “+”: 长径及短径</p>	<p>1.正确测量胆囊长径: (总计5分) 清晰完整显示胆囊长轴切面, 测量自颈部至底部的内壁间距离, 如胆囊折叠明显, 应分段测量并相加</p> <p>2.正确测量胆囊短径: (总计5分) 清晰完整显示胆囊长轴切面, 在与胆囊长轴垂直方向测量胆囊最宽处内壁间距离</p> <p>3.正确测量胆囊壁厚径: (总计5分) (正常人无需测量, 可口头提问)</p>

		 <p>胆总管内径测量图。L：肝脏；GB：胆囊；CBD：胆总管；PV：门静脉；IVC：下腔静脉；RHA：肝右动脉；“十”：胆总管内径</p>	<p>清晰显示胆囊长轴切面，在胆囊体部与超声声束垂直部位，测量胆囊前壁的内外壁间距离</p> <p>4. 正确测量肝外胆管内径： (总计5分)</p> <p>清晰显示肝外胆管长轴切面，在肝右动脉横断面下方约1cm左右或肝外胆管最宽处测量与长轴相垂直的内壁间距离</p> <p>具体评分细则如下：</p> <p>测量错误（0分） 部分测量位置不准确，测量有偏差（3分） 测量位置基本准确，测量有偏差（4分） 测量位置正确，测量准确（5分）</p>
<p>整体胜任力及相关知识储备 (5分)</p>	<p>整体扫查操作手法生疏，相关知识储备欠缺（1分） 整体扫查操作欠流畅，相关知识储备尚可（3分） 整体扫查操作熟练、流畅、具有良好的知识储备（5分）</p>		

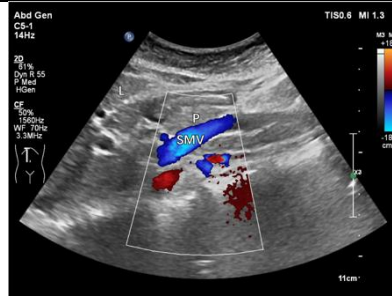
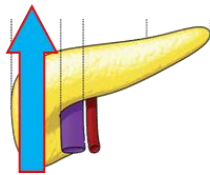
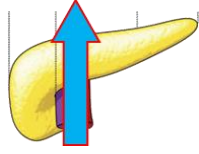
注：知识储备指具备该器官超声技能操作所需的相关超声物理基础、解剖及疾病等方面的知识。

附表 1-5

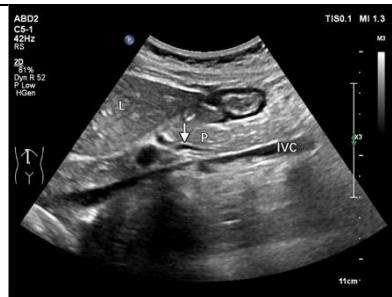胰腺超声技能考核评分细则

项目	评分细则		
<p>病人准备工作及仪器调节 (10分)</p>	<p>核对病人资料, 询问病史, 了解检查目的及病人检查前的准备, 注意检查体位及人文关怀(5分) 恰当选择探头及调节仪器, 包括调节深度、增益、血流速度量程、取样框大小、频谱方向、取样位置及多普勒角度校正等(5分)</p>		
<p>胰腺超声扫查规范、标准切面的显示及测量 (85分)</p>	<p>患者平卧位, 探头置于上腹剑突下横切, 发现胰腺并进行胰腺长轴扫查 (40分)</p> 	<p> 胰腺长轴切面图。L: 肝脏; P: 胰腺; SPV: 脾静脉</p> <p> 胰腺长轴切面图。P: 胰腺; SPV: 脾静脉; AO: 腹主动脉; SMA: 肠系膜上动脉</p> <p> 胰腺后段脾静脉长轴切面彩色多普勒血流图。P: 胰腺; SPV: 脾静脉</p>	<p>1.胰腺头部及体部显示清晰并扫查完整 (总计15分) 具体评分细则如下: 未能显示 (0分) 仅显示部分切面, 扫查手法生疏 (8分) 能进行连续性扫查, 各切面显示较清晰, 扫查手法欠流畅 (12分) 连续性扫查手法流畅, 各切面显示清晰完整 (15分)</p> <p>2.胰腺体部及尾部通过倾斜探头显示清晰并扫查完整 (总计15分) 具体评分细则如下: 未能显示 (0分) 仅显示部分切面, 扫查手法生疏 (8分) 能进行连续性扫查, 各切面显示较清晰, 扫查手法欠流畅 (12分) 连续性扫查手法流畅, 各切面显示清晰完整 (15分)</p> <p>3.脾静脉及管腔内的血流信号显示清晰 (总计10分) 具体评分细则如下: 未能显示 (0分) 仅显示部分切面, 脾静脉血流信号显示不佳, 扫查手法生疏 (6分) 能进行连续性扫查, 各切面显示较清晰, 脾静脉血流信号显示较满意, 扫查手法欠流畅 (8分) 连续性扫查手法流畅, 切面显示清晰完整, 脾静脉血流信号显示良好 (10分)</p>

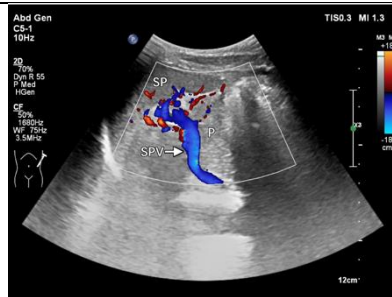
患者平卧位，探头置于上腹正中线右侧纵切，对胰腺头部进行扫查（20分）



胰腺颈部及钩突部纵切面图。
L: 肝脏 P: 胰腺 SMV: 肠系膜上静脉



胰腺头部及胆总管下段纵切面图。L: 肝脏； P: 胰腺； IVC: 下腔静脉；箭头: 胆总管



左侧肋间斜切面经脾门显示胰腺尾部长轴切面彩色多普勒血流图。P: 胰腺； SPV: 脾静脉； SP: 脾脏

患者平卧位或右侧卧位，探头置于左7-10肋间斜切及左腰部冠状切，对胰腺进行尾部长轴扫查（15分）

1.发现胰腺钩突部并扫查完整，肠系膜上静脉及管腔内血流信号显示清晰（总计10分）

具体评分细则如下：

未能显示（0分）

仅显示部分切面，肠系膜上静脉血流信号显示不佳，扫查手法生疏（6分）

能进行连续性扫查，各切面显示较清晰，肠系膜上静脉血流信号显示较满意，扫查手法欠流畅（8分）

连续性扫查手法流畅，各切面显示清晰完整，肠系膜上静脉血流信号显示良好（10分）

2.胰腺头部纵切面扫查完整并发现胆总管下段（总计10分）

具体评分细则如下：

未能显示（0分）

仅显示部分切面，胆总管下段未能显示，扫查手法生疏（6分）

能进行连续扫查，各切面显示较清晰完整，胆总管下段能部分显示，扫查手法欠流畅（8分）

连续性扫查手法流畅，胰头部各切面显示清晰完整，胆总管下段能完整显示（10分）

1.脾门处脾静脉及管腔内的血流信号显示清晰（总计5分）


具体评分细则如下：

未能显示（0分）

仅显示部分切面，脾静脉血流信号显示不佳（3分）

能进行连续性扫查，各切面显示较清晰，脾静脉血流信号显示较满意，扫查手法欠流畅（4分）


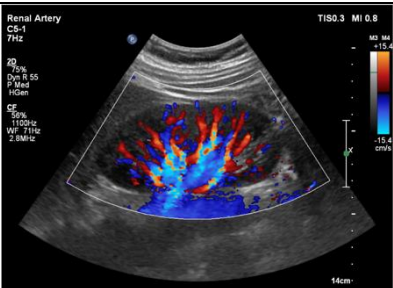
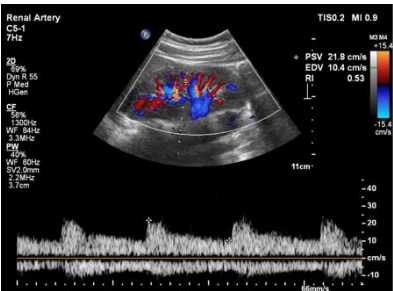
连续性扫查手法流畅，切面显示清晰完整，脾静脉血流信号显示良好（5分）

		 <p>左侧肋间斜切面经脾门显示胰腺尾部长轴切面图。P: 胰腺; SPV: 脾静脉; SP: 脾脏</p>	<p>2.发现脾静脉浅方的胰腺尾部并扫查完整(总计10分) 具体评分细则如下: 未能显示(0分) 仅显示部分切面,扫查手法生疏(6分) 能进行连续性扫查,各切面显示较清晰,扫查手法欠流畅(8分) 连续性扫查手法流畅,各切面显示清晰完整(10分)</p>
	<p>在正确位置测量胰腺前后径及胰管内径(10分)</p>	 <p>胰腺前后径测量图。AO: 腹主动脉; SMA: 肠系膜上动脉; 游标所示: 胰腺前后径测量</p> <p>胰管内径测量图。L: 肝脏; P: 胰腺; SPV: 脾静脉; PD: 胰管</p>	<p>清晰显示胰腺长轴切面,在正确位置对胰腺前后径及胰管内径进行测量(10分) 胰腺头部: 下腔静脉前方,自腺体前缘至后缘垂直于水平线进行测量 胰腺体部: 肠系膜上动脉前方,自腺体前缘至后缘垂直于水平线进行测量 胰腺尾部: 脊柱左侧缘前方,自腺体前缘至后缘垂直于水平线进行测量 胰管内径测量: 胰体部或管腔最宽处,垂直于前后管壁进行内壁间测量(正常人无需测量,可口头提问) 具体评分细则如下: 测量错误(0分) 部分测量位置不准确,测量有偏差(6分) 测量位置基本准确,测量有偏差(8分) 测量位置正确,测量准确(10分)</p>
<p>整体胜任力及相关知识储备(5分)</p>	<p>整体扫查操作手法生疏,相关知识储备欠缺(1分) 整体扫查操作欠流畅,相关知识储备尚可(3分) 整体扫查操作熟练、流畅、具有良好的知识储备(5分)</p>		

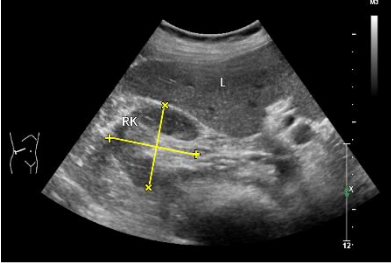
注: 知识储备指具备该器官超声技能操作所需的相关超声物理基础、解剖及疾病等方面的知识。

附表 1-6

肾脏超声技能考核评分细则

项目	评分细则	
病人准备工作及仪器调节 (10分)	<p>核对病人资料, 询问病史, 了解检查目的及病人检查前的准备, 注意检查体位及人文关怀(5分)</p> <p>恰当选择探头及调节仪器, 其中包括深度、增益、血流速度量程、取样框大小、频谱方向、取样位置及多普勒角度校正等(5分)</p>	
肾脏超声扫查规范、标准切面的显示及测量 (85分)	<p>患者平卧位或侧卧位, 探头置于腰背部腋后线附近纵切, 发现肾脏并进行肾脏冠状切面扫查 (40分)</p>	<div style="display: flex; flex-direction: column;"> <div style="margin-bottom: 10px;">  <p>右肾冠状切图。RK: 右肾; L: 肝</p> </div> <div style="margin-bottom: 10px;">  <p>右肾彩色多普勒血流图</p> </div> <div>  <p>右肾叶间动脉血流频谱</p> </div> </div> <p>1.通过适当移动探头全面扫查肾脏, 上、下两极轮廓显示完整, 肾内结构显示清晰, 正确识别肾脏皮质、肾髓质、肾窦等结构 (总计 20分) 具体评分细则如下: 未能显示 (0分) 仅显示及识别部分结构, 扫查手法生疏僵硬 (12分) 能进行连续性扫查, 各结构基本识别并显示较清晰, 扫查手法欠流畅 (16分) 连续性扫查手法流畅, 各结构能正确识别并显示清晰完整 (20分)</p> <p>2.应用彩色多普勒超声, 清晰显示肾内段动静脉及叶间动静脉 (总计 10分) 具体评分细则如下: 未能显示 (0分) 仅显示部分血管, 血流信号显示不佳, 扫查手法生疏僵硬 (6分) 能进行连续性扫查, 各区域血管血流信号显示较清晰, 扫查手法欠流畅 (8分) 连续性扫查手法流畅, 各区域血流信号显示清晰完整 (10分)</p> <p>3.应用频谱多普勒, 清晰显示叶间动脉频谱, 并对该动脉的流速、阻力指数、加速度时间进行正确测量, 同时注意基线位置、多普勒角度校正等指标调节正确 (总计 10分) 具体评分细则如下: 未能显示 (0分) 仅部分测量正确, 基线位置及多普勒角度校正调节不</p>

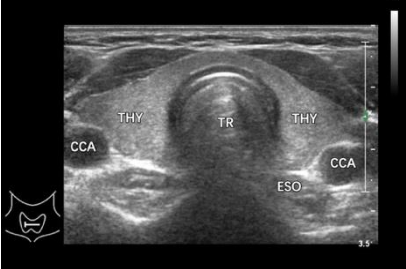
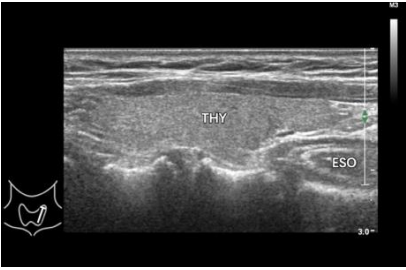
			<p>佳，扫查手法生疏僵硬（6分）</p> <p>能进行连续性扫查，测量基本正确，基线位置及多普勒角度校正调节欠佳，扫查手法欠流畅（8分）</p> <p>连续性扫查手法流畅，数据测量正确，基线位置及多普勒角度校正正确（10分）</p>
	<p>患者平卧或侧卧，探头置于腰部腋前线附近横切，发现肾脏并进行肾脏短轴扫查（30分）</p>	 <p>右肾横切图。RK：右肾；L：肝</p>  <p>右肾横切血流图。RK：右肾；L：肝；RA：肾动脉；RV：肾静脉；AO：腹主动脉</p>	<p>1.通过适当移动探头全面扫查肾脏，上、下两极轮廓显示完整，肾内结构显示清晰，识别肾门结构并显示清晰（总计20分）</p> <p>具体评分细则如下：</p> <p>未能显示（0分）</p> <p>仅显示部分结构，扫查手法生疏僵硬（12分）</p> <p>能进行连续性扫查，各结构显示较清晰，扫查手法欠流畅（16分）</p> <p>连续性扫查手法流畅，各结构显示清晰完整（20分）</p> <p>2.应用彩色多普勒超声，清晰显示肾门部位的肾动静脉主干及段动静脉（总计10分）</p> <p>具体评分细则如下：</p> <p>未能显示（0分）</p> <p>仅显示部分血管，血流信号显示不佳，扫查手法生疏僵硬（6分）</p> <p>能进行连续性扫查，各血管血流信号显示较清晰，扫查手法欠流畅（8分）</p> <p>连续性扫查手法流畅，各血管血流信号显示清晰完整（10分）</p>
	<p>在正确位置对肾脏大小进行测量（15分）</p> <p>每一径线5分：</p> <p>未能测量0分</p> <p>测量位置不够准确3分</p> <p>测量位置准确5分</p>	 <p>右肾长径测量图。RK：右肾；L：肝；AO：腹主动脉；“十”：上下径</p>	<p>正确测量肾脏上下径、宽径、厚径：</p> <p>1.正确测量肾脏上下径（5分）：</p> <p>腰部冠状切显示肾脏最大冠状切面，自肾上极的上缘测至肾下极的下缘</p> <p>2.正确测量肾脏宽径（5分）：</p> <p>腰部冠状切显示经肾门处的冠状切面，或腰部横切显示经肾门处的横切面，自肾门内缘测至肾脏外缘</p>

		 <p>右肾横切面测量图。RK: 右肾; L: 肝; “++”: 左右径; “xx”: 前后径</p>	<p>3.正确肾脏厚径(5分): 腰部横切显示经肾门处的横切面,在最厚部位垂直于宽径,自肾脏前缘测至肾脏后缘</p>
<p>整体胜任力及相关知识储备(5分)</p>	<p>整体扫查操作手法生疏,相关知识储备欠缺(1分) 整体扫查操作欠流畅,相关知识储备尚可(3分) 整体扫查操作熟练、流畅、具有良好的知识储备(5分)</p>		

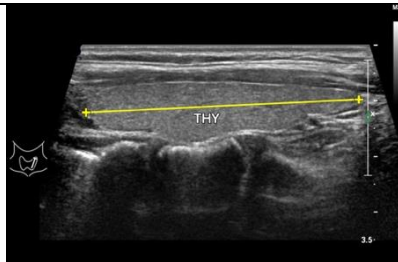
注:知识储备指具备该器官超声技能操作所需的相关超声物理基础、解剖及疾病等方面的知识。

附表 1-7

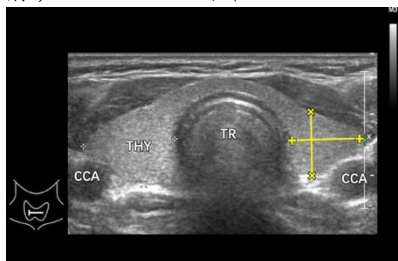
甲状腺及颈部淋巴结超声技能考核评分细则

项目	评分细则	
<p>病人准备工作及仪器调节 (10分)</p>	<p>核对病人资料，询问病史，了解检查目的及病人检查前的准备，注意检查体位及人文关怀(5分)</p> <p>恰当选择探头及调节仪器，其中包括深度、增益、血流速度量程、取样框大小、频谱方向、取样位置及多普勒角度校正等(5分)</p>	
<p>甲状腺超声扫查规范、标准切面的显示及测量 (85分)</p>	<p>灰阶超声扫查： (30分)</p> <p>患者平卧位，下颌上抬，在灰阶模式下，进行甲状腺的横切和纵切移动扫查</p> <p>横切扫查范围应上至下颌骨水平，下至胸骨上窝</p> <p>纵切扫查范围应从甲状腺侧方显示颈总动脉和颈内静脉开始，向内和向对侧扫查，至对侧颈动静脉区域。或从侧叶腺体向两侧扫查至峡部区域及颈动静脉区域</p>	<div style="display: flex; flex-direction: column;"> <div style="margin-bottom: 20px;">  <p>甲状腺横切面图。THY：甲状腺；TR：气管；CCA：颈总动脉；ESO：食管</p> </div> <div>  <p>甲状腺左叶纵切面图。THY：甲状腺；ESO：食管</p> </div> </div> <p>1.通过对甲状腺左、右两侧叶及峡部的横切扫查，全面扫查甲状腺，腺体显示清晰，上下两极及峡部轮廓显示完整 (总计 15分)</p> <p>具体评分细则如下： 未能显示 (0分) 仅显示部分切面，扫查手法生疏僵硬 (9分) 能进行连续性扫查，各切面显示较清晰，扫查手法欠流畅 (12分) 连续性扫查手法流畅，各切面显示清晰完整 (15分)</p> <p>2. 通过对甲状腺左右两侧叶及峡部的纵切扫查，全面扫查甲状腺，腺体显示清晰，上下两极及峡部轮廓显示完整 (总计 15分)</p> <p>具体评分细则如下： 未能显示 (0分) 仅显示部分切面，扫查手法生疏僵硬 (9分) 能进行连续性扫查，各切面显示较清晰，扫查手法欠流畅 (12分) 连续性扫查手法流畅，各切面显示清晰完整 (15分)</p>

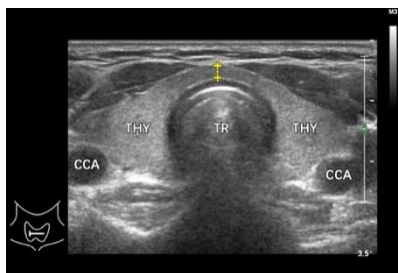
在正确位置对甲状腺大小进行测量，探头垂直轻放，避免压迫腺体（15分）



甲状腺纵切面测量。THY：甲状腺；“++”：上下径



甲状腺横切面测量。THY：甲状腺；TR：气管；CCA：颈总动脉；“++”：左右径；“××”：前后径



甲状腺峡部测量图。THY：甲状腺；TR：气管；CCA：颈总动脉；ESO：食管；“++”：峡部前后径

1.甲状腺上下径测量：

显示甲状腺侧叶最大纵切面，自上缘测至下缘。上、下缘可通过梯形成像或宽景成像等方法显示清晰（5分）

2.甲状腺左右径及前后径测量：

显示甲状腺侧叶最大横切面，测量左右径及前后径（5分）（前后径如从纵切面测量不扣分）

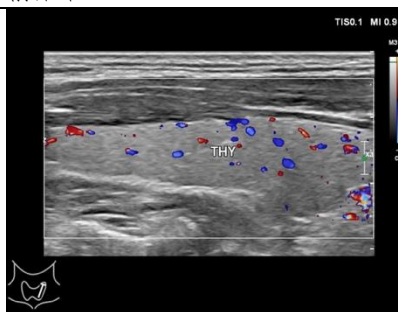
3.甲状腺峡部前后径测量：

显示峡部横切面，在气管前方测量峡部最厚处的前后径（5分）

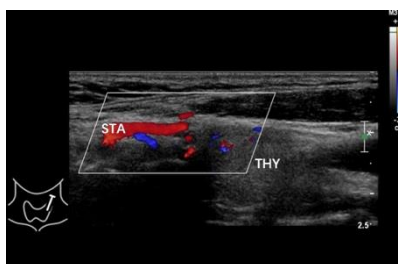
各项具体评分细则如下：

- 未测量（0分）
- 测量切面不正确或测量不准确（3分）
- 测量切面正确，但测量不够准确（4分）
- 测量切面正确且测量准确（5分）

彩色及频谱多普勒超声扫查（20分）



甲状腺彩色多普勒血流图。THY：甲状腺

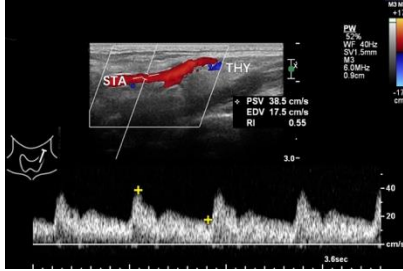
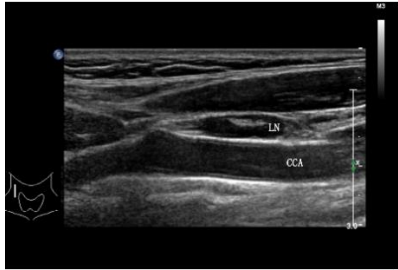
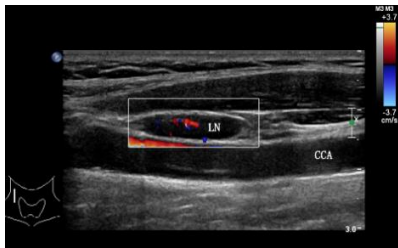
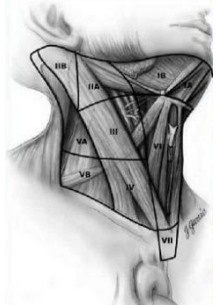


甲状腺上动脉血流图。STA：甲状腺上动脉；THY：甲状腺

1.应用彩色多普勒超声，清晰显示甲状腺内血流信号，并清晰显示甲状腺上动脉及其前后分支内的血流信号（10分）

具体评分细则如下：

- 未能显示（0分）
- 彩色增益、取样框角度调节不正确，甲状腺上动脉及分支血流信号显示不佳，扫查手法生疏僵硬（6分）
- 彩色增益、取样框角度调节基本正确，甲状腺上动脉及分支血流信号显示较清晰，连续性扫查手法欠流畅（8分）
- 彩色增益、取样框角度调节正确，甲状腺上动脉及分支血流信号显示清晰，


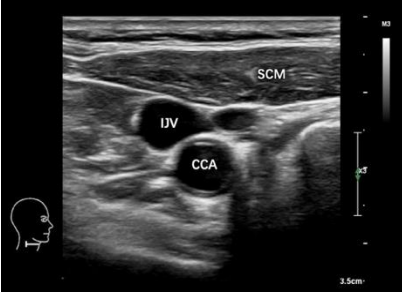

		 <p>甲状腺上动脉频谱图。STA：甲状腺上动脉；THY：甲状腺</p>	<p>连续性扫查手法流畅（10分）</p> <p>2. 甲状腺上动脉测量： 应用频谱多普勒超声，清晰显示甲状腺上动脉频谱，并对该动脉的流速、阻力指数正确测量，同时注意基线位置、流速范围、多普勒角度校正等指标调节正确（总计10分）</p> <p>具体评分细则如下： 未能显示（0分） 仅部分测量正确，基线位置及多普勒角度校正调节不佳，扫查手法生疏僵硬（6分） 测量基本正确，基线位置及多普勒角度校正调节欠佳，扫查手法欠流畅（8分） 测量准确，基线位置及多普勒角度校正调节佳，扫查手法流畅（10分）</p>
<p>颈部淋巴结扫查： 依次、顺序扫查颈部六个区的淋巴结（20分）</p>	<p>颈部淋巴结纵切图。LN：淋巴结；CCA：颈总动脉</p>   <p>颈部淋巴结彩色多普勒血流图。 LN：淋巴结；CCA：颈总动脉</p>  <p>颈部淋巴结分区示意图</p>	<p>准确识别各区淋巴结（可由考官指定有代表性的任何一区淋巴结进行具体分析），清晰显示淋巴结内部结构及血流分布（总计20分）</p> <p>具体评分细则如下： 未能显示（0分） 淋巴结显示欠清晰，分区1-2个正确，扫查手法生疏僵硬（12分） 淋巴结显示较清晰，分区3-5个正确，扫查手法欠流畅（16分） 淋巴结显示清晰，分区正确，连续性扫查手法流畅，（20分）</p>	

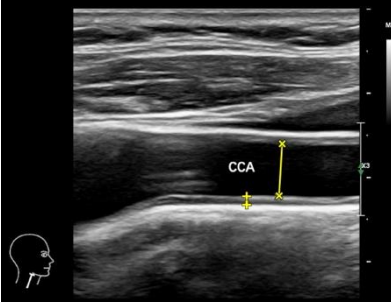

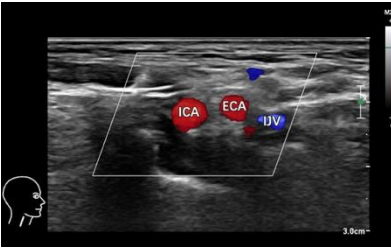
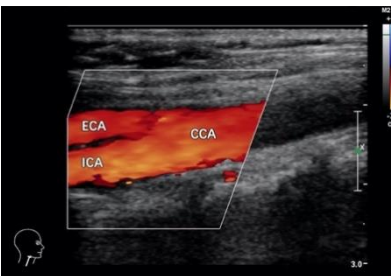
整体胜任力及 相关知识储备 (5分)	整体扫查操作手法生疏，相关知识储备欠缺（1分） 整体扫查操作欠流畅，相关知识储备尚可（3分） 整体扫查操作熟练、流畅、具有良好的知识储备（5分）
-----------------------------------	--

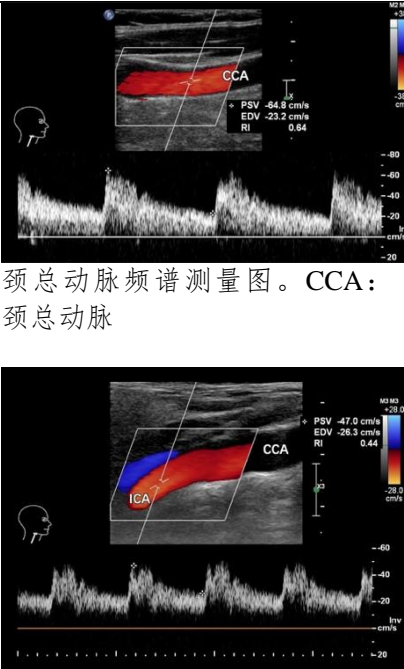
注：知识储备指具备该器官超声技能操作所需的相关超声物理基础、解剖及疾病等方面的知识。

附表 1-8

颈动脉超声技能考核评分细则

项目	评分细则		
病人准备工作及仪器调节 (10分)	核对病人资料, 询问病史, 了解检查目的及病人检查前的准备, 注意检查体位及人文关怀(5分)		
	恰当选择探头及调节仪器, 其中包括深度、增益、血流速度量程、取样框大小、频谱方向、取样位置及多普勒角度校正等(5分)		
颈动脉超声扫查规范、标准切面的显示及测量 (85分)	灰阶超声扫查 (30分): 患者平卧位, 下颌上抬, 检查一侧颈动脉时, 头向对侧稍偏斜 颈动脉的基本扫查应包括横切扫查和纵切扫查 横切及纵切扫查范围均应向上至颅底, 向下到达或接近颈总动脉起始部。连续观察颈总动脉、颈动脉分叉处、颈内动脉和颈外动脉	 <p>右颈总动脉纵切面图。CCA: 颈总动脉; IJV: 颈内静脉; SCM: 胸锁乳突肌</p>  <p>右颈总动脉横切面图。CCA: 颈总动脉; IJV: 颈内静脉; SCM: 胸锁乳突肌</p>	颈总动脉及颈动脉分叉处显示清晰并扫查完整 (总计15分) 具体评分细则如下: 未能显示 (0分) 仅显示部分血管, 扫查手法生疏僵硬 (9分) 能进行连续性扫查, 扫查不够完整或扫查手法欠流畅 (12分) 血管显示清晰完整, 连续性扫查手法流畅 (15分)
		 <p>右颈内、外动脉横切面图。ICA: 颈内动脉; ECA: 颈外动脉</p>	正确识别颈内动脉及颈外动脉, 颈内、颈外动脉显示清晰并扫查完整 (总计15分) 具体评分细则如下: 未能显示 (0分) 颈内、颈外动脉识别不正确, 仅显示部分血管, 扫查手法生疏僵硬 (9分) 颈内、颈外动脉识别正确, 血管显示较清晰, 扫查不够完整, 扫查手法欠流畅 (12分) 颈内、颈外动脉识别正确, 血管显示清晰完整, 连续性扫查手法流畅 (15分)

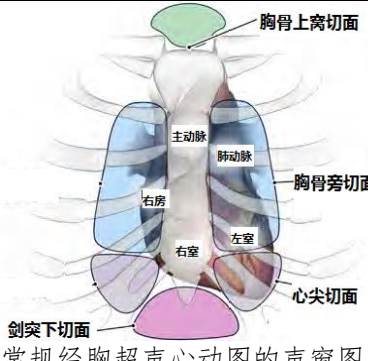
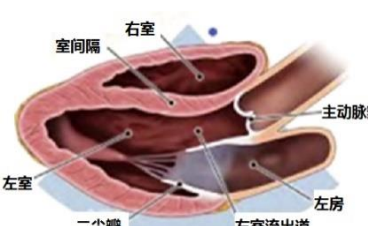
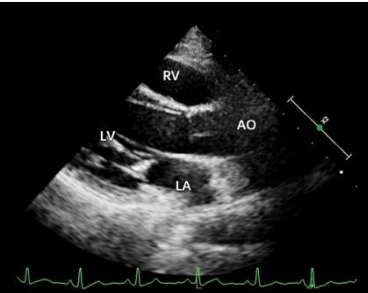
	<p>在正确位置进行颈总动脉内径和IMT（内-中膜厚度）测量（20分）</p> <p>测量切面：颈总动脉最大纵切面。 测量点：分叉处下方1~1.5cm范围内</p> <p>测量方法： 内径：垂直管腔长轴，自前壁内缘测量至后壁内缘</p> <p>IMT：垂直管壁长轴，自内膜内缘测量至中膜外缘（必要时将图像适当放大，IMT如从横切面测量不扣分）</p>	 <p>颈动脉内中膜厚度及颈动脉内径测量。CCA：颈总动脉；“十”：内中膜厚度；“××”：颈总动脉内径</p>	<p>颈总动脉内径和IMT测量规范（总计20分） 具体评分细则如下： 未能测量（0分） 测量位置不正确，颈总动脉内径及/或IMT测量不准确（12分） 测量位置基本正确，颈总动脉内径及/或IMT测量有偏差（16分） 测量位置正确，测量准确（20分）</p>
	<p>彩色多普勒超声扫查（20分）。 应包括横切扫查和纵切扫查 横切及纵切扫查范围均应向上至颅底，向下到达或接近颈总动脉起始部。连续性观察颈总动脉、颈动脉分叉处、颈内动脉和颈外动脉内的血流信号充盈情况</p>	 <p>颈总动脉彩色多普勒血流图。 CCA：颈总动脉</p>  <p>颈内外动脉横切面血流图。 ICA：颈内动脉；ECA：颈外动脉；IJV：颈内静脉</p> 	<p>应用彩色多普勒超声，清晰显示颈总、颈内、颈外动脉内的血流信号，并能在横切面同时清晰显示及在纵切面分别清晰显示颈内、颈外动脉内的血流信号（总计20分） 具体评分细则如下： 未能显示血流（0分） 彩色增益、取样框角度调节不正确，血流信号显示不佳，扫查手法生疏僵硬（12分） 彩色增益、取样框角度调节基本正确，血流信号显示较清晰，连续性扫查手法欠流畅（16分） 彩色增益、取样框角度调节正确，血流信号显示清晰，连续性扫查手法流畅（20分）</p>

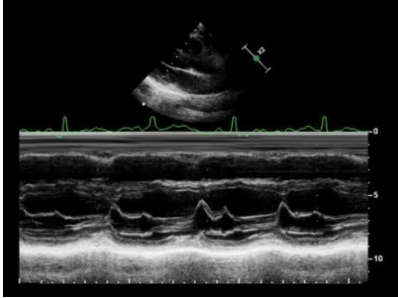

		<p>颈内外动脉纵切面血流图。 CCA: 颈总动脉; ICA: 颈内动脉; ECA: 颈外动脉</p>	
频谱多普勒超声扫查 (15分)	 <p>颈总动脉频谱测量图。CCA: 颈总动脉</p> <p>颈内动脉频谱测量图。CCA: 颈总动脉; ICA: 颈内动脉</p>	<p>应用频谱多普勒超声, 在血管长轴切面清晰显示颈总动脉和颈内动脉起始段动脉频谱, 测量各自的峰值流速及阻力指数, 同时注意基线位置、流速范围、多普勒角度校正等指标调节正确 (总计15分)</p> <p>具体评分细则如下: 未能测得频谱 (0分) 基线位置、流速范围调节不当, 多普勒角度校正调节不佳, 仅部分测量正确、扫查手法生疏僵硬 (9分) 基线位置、流速范围调节尚可, 多普勒角度校正调节欠佳, 测量基本正确、扫查手法欠流畅 (12分) 基线位置、流速范围、多普勒角度校正调节佳, 测量准确, 扫查手法流畅 (15分)</p>	
整体胜任力及相关知识储备 (5分)	<p>整体扫查操作手法生疏, 相关知识储备欠缺 (1分) 整体扫查操作欠流畅, 相关知识储备尚可 (3分) 整体扫查操作熟练、流畅、具有良好的知识储备 (5分)</p>		

注: 知识储备指具备该器官超声技能操作所需的相关超声物理基础、解剖及疾病等方面的知识。

附表 1-9

心脏超声技能考核评分细则——胸骨旁左室长轴切面

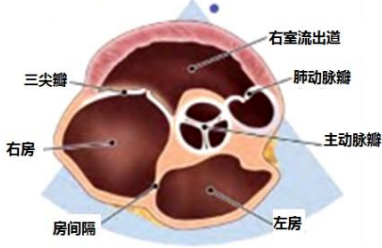
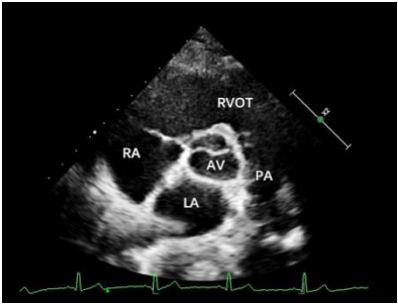
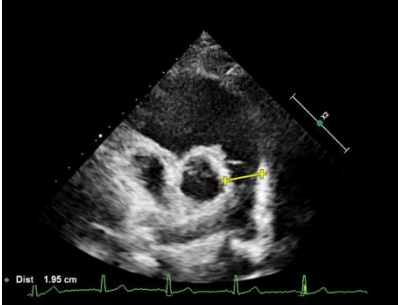
项目	评分细则
准备工作及仪器调节 (10分)	<p>检查前准备：核对患者资料，询问病史，了解检查目的，选择合适体位，对患者进行人文关怀 (5分)</p> <p>仪器调节：恰当选择探头，调节仪器成像参数，包括深度、增益、聚焦、彩色取样框大小和位置、血流速度量程、取样线位置等 (5分)</p>
胸骨旁左室长轴切面扫查及测量 (85分)	<div style="display: flex; justify-content: space-between;"> <div style="width: 45%;">  <p>常规经胸超声心动图的声窗图。</p>  <p>胸骨旁左室长轴切面示意图。</p>  <p>胸骨旁左室长轴切面图。 LA: 左心房; LV: 左心室; RV: 右心室; AO: 主动脉</p> </div> <div style="width: 50%;"> <p>1.二维超声心动图 (满分 20分)</p> <p>1) 清晰显示右心室前壁、右心室、室间隔、左心室、左心室后壁、左心房、主动脉、主动脉瓣、二尖瓣，观察二尖瓣和主动脉瓣的开放及关闭，观察室间隔连续性是否完整</p> <p>2) 具体评分细则如下： 未能显示 (0分) 仅显示部分结构，扫查手法生疏僵硬 (10分) 能连续扫查，手法欠流畅，各结构显示较清晰 (15分) 能连续扫查，手法流畅，各结构显示清晰完整 (20分)</p> </div> </div>
	<p>胸骨旁左室长轴切面 M 型超声心动图心功能测量图。</p> <p>胸骨旁左室长轴切面 M 型超声心动图心底结构运动曲线及内径测量图。</p> <p>RVOT: 右室流出道; AO: 主动脉; LA: 左心房</p> <p>2.M 型超声心动图观察及测量 (满分 35分)</p> <p>1) 参数测量</p> <p>M 型取样线垂直主动脉前壁、主动脉后壁、左心房后壁，位于主动脉瓣瓣尖水平测量：</p> <p>①舒张末期升主动脉近段最大径 (5分)； ②收缩末期左心房前后径 (5分)；</p> <p>M 型取样线垂直左心室长轴，位于刚过二尖瓣瓣尖水平测量：</p> <p>③舒张末期右心室前后径 (5分)； ④舒张末期室间隔厚度 (5分)； ⑤舒张末期左心室内径 (5分)；</p>

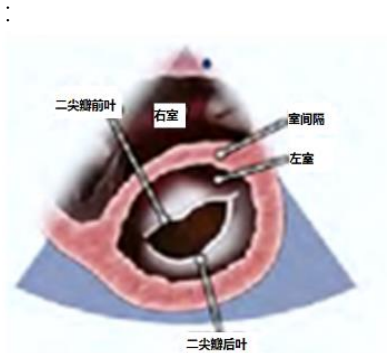
		<p>⑥舒张末期左心室后壁厚度（5分）； ⑦收缩末期左心室内径（5分）。</p> <p>2) 以上每个参数参量具体评分细则如下： 测量位置、时期不正确（0分） 测量位置、时期基本准确，扫查手法生疏僵硬（3分） 测量位置、时期基本准确，手法欠流畅（4分） 测量位置、时期准确，手法流畅（5分）</p>
	 <p>胸骨旁左室长轴切面 M 型超声心动图二尖瓣前后叶运动曲线图。</p>	<p>3.M 型超声心动图观察二尖瓣前后叶运动曲线（满分 15 分）</p> <p>1) 注意 M 型取样线垂直于左心室长轴，在二尖瓣瓣尖水平放置，观察二尖瓣前叶及后叶的开放、关闭情况</p> <p>2) 具体评分细则如下： M 型曲线无法显示（0分） M 型曲线可以显示，但不稳定，手法生疏僵硬（8分） M 型曲线较清晰显示，手法较流畅（12分） M 型曲线可以清晰显示，手法流畅（15分）</p>
	 <p>胸骨旁左室长轴切面二尖瓣、主动脉瓣和室间隔彩色多普勒血流图。</p>	<p>4.彩色多普勒（满分 15 分）</p> <p>1) CDFI 观察：二尖瓣血流（5分）、主动脉瓣血流（5分）、室间隔有无分流（5分）</p> <p>2) 以上每个参数参量具体评分细则如下： 未能显示（0分） 能连续扫查，各瓣膜血流信号显示欠清晰，扫查手法欠流畅（3分） 能连续扫查，各瓣膜血流信号显示较清晰，扫查手法较流畅（4分） 能连续扫查，手法流畅，各瓣膜血流信号显示清晰完整（5分）</p>
<p>整体胜任力及相关知识储备（5分）</p>	<p>整体扫查操作手法生疏，相关知识储备欠缺（1分） 整体扫查操作欠流畅，相关知识储备尚可（3分） 整体扫查操作熟练、流畅、具有良好的知识储备（5分）</p>	

注：知识储备指具备该器官超声技能操作所需的相关超声物理基础、解剖及疾病等方面的知识。

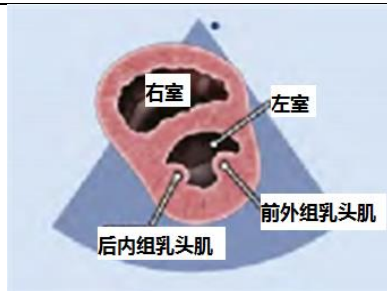附表 1-10

心脏超声技能考核评分细则——大动脉短轴切面、
左室短轴切面、剑下四腔心切面

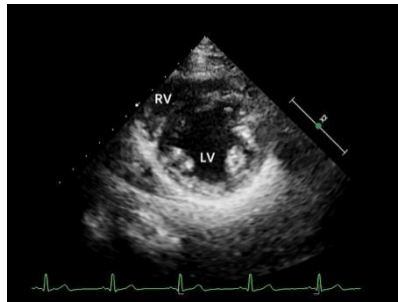
项目	评分细则
<p>准备工作及仪器调节 (10分)</p>	<p>检查前准备：核对患者资料，询问病史，了解检查目的，选择合适体位，对患者进行人文关怀（5分）</p> <p>仪器调节：恰当选择探头，调节仪器成像参数，包括深度、增益、聚焦、彩色取样框大小和位置、血流速度量程、取样线位置等（5分）</p>
<p>胸骨旁大动脉短轴切面扫查及测量 (40分)</p>	<div style="display: flex; justify-content: space-between;"> <div style="width: 45%;">  <p>胸骨旁大动脉短轴切面示意图。</p>  <p>胸骨旁大动脉短轴切面图。 LA：左心房；RA：右心房； RVOT：右室流出道；PA：肺动脉；AV：主动脉瓣</p> </div> <div style="width: 50%;"> <p>1.二维超声心动图（满分10分）</p> <p>1) 清晰显示左心房、右心房、右心室、右心室流出道、肺动脉主干及分支、三尖瓣、肺动脉瓣、主动脉瓣等；观察三尖瓣、主动脉瓣、肺动脉瓣的开放及关闭，观察房间隔、室间隔连续性是否完整</p> <p>2) 具体评分细则如下： 未能显示（0分） 仅显示部分结构，扫查手法生疏僵硬（5分） 能连续扫查，手法欠流畅，各结构显示较清晰（8分） 能连续扫查，手法流畅，各结构显示清晰完整（10分）</p> </div> </div>
	<div style="display: flex; justify-content: space-between;"> <div style="width: 45%;">  <p>胸骨旁大动脉短轴切面肺动脉主干内径测量图。“++”：肺动脉主干内径</p> </div> <div style="width: 50%;"> <p>2.二维超声心动图测量（满分10分）</p> <p>1) 肺动脉主干内径测量：舒张末期，肺动脉瓣附着点上方1.0cm处测量，连线平行于肺动脉瓣环连线</p> <p>2) 具体评分细则如下： 测量位置、时期不正确（0分） 测量位置、时期基本准确，扫查手法生疏僵硬（5分） 测量位置、时期基本准确，手法欠流畅（8分） 测量位置、时期准确，手法流畅（10分）</p> </div> </div>

	 <p>胸骨旁大动脉短轴切面肺动脉彩色多普勒血流图。</p>	<p>3.彩色多普勒（满分 15 分）</p> <p>1) CDFI 观察：三尖瓣血流（3 分）、主动脉瓣血流（3 分）、肺动脉瓣血流（3 分）、房间隔（3 分）和室间隔（3 分）有无分流</p> <p>2) 以上每个参数参量具体评分细则如下： 未能显示（0 分） 能连续扫查，手法欠流畅，各瓣膜，房间隔、室间隔血流信号显示欠清晰（1 分） 能连续扫查，手法较流畅，各瓣膜，房间隔、室间隔血流信号显示较清晰（2 分） 能连续扫查，手法流畅，各瓣膜、房间隔、室间隔血流信号显示清晰完整（3 分）</p>
	 <p>胸骨旁大动脉短轴切面肺动脉血流脉冲多普勒测量图。</p>	<p>4.频谱多普勒超声测量肺动脉流速（满分 5 分）</p> <p>1) 调节声束与血流方向平行，将 PW 取样容积置于肺动脉瓣上方 1.0 cm 处中央位置，或将 CW 取样线放置于肺动脉血流中央，</p> <p>2) 具体评分细则如下： 测量位置、时期不正确（0 分） 测量位置、时期基本准确，手法生疏僵硬（2 分） 测量位置、时期基本准确，手法欠流畅（4 分） 测量位置、时期准确，手法流畅（5 分）</p>
<p>胸骨旁左心室短轴（二尖瓣水平）切面扫查及测量（10 分）</p>	 <p>胸骨旁左室短轴二尖瓣水平切面示意图。</p>  <p>胸骨旁左室短轴二尖瓣水平切面图。RV：右心室；LV：左心室；MV：二尖瓣</p>	<p>二维超声心动图（满分 10 分）</p> <p>1) 清晰显示二尖瓣前后叶、室间隔、右心室、左心室及室壁，观察左心室壁基底段各节段运动情况</p> <p>2) 具体评分细则如下： 未能显示（0 分） 仅显示部分结构，扫查手法生疏僵硬（5 分） 能连续扫查，手法欠流畅，各结构显示较清晰（8 分） 能连续扫查，手法流畅，各结构显示清晰完整（10 分）</p>

胸骨旁左心室短轴（乳头肌水平）切面扫查及测量（10分）



胸骨旁左室短轴乳头肌水平切面示意图。



胸骨旁左室短轴乳头肌水平切面图。RV：右心室；LV：左心室

二维超声心动图（满分10分）

1) 清晰显示前外、后内组乳头肌、室间隔、右心室、左心室及室壁，观察左心室壁中间段各节段运动情况

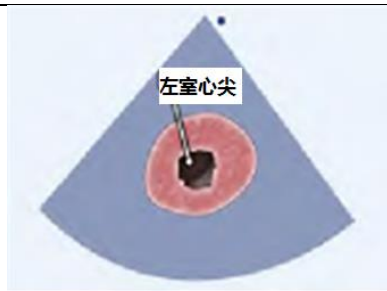
2) 具体评分细则如下：

未能显示（0分）

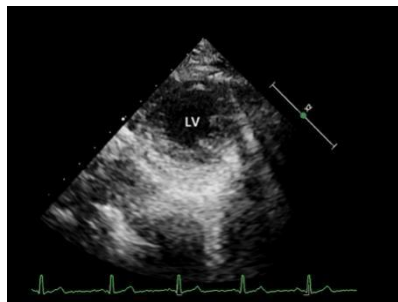
仅显示部分结构，扫查手法生疏僵硬（5分）
能连续扫查，手法欠流畅，各结构显示较清晰（8分）

能连续扫查，手法流畅，各结构显示清晰完整（10分）

胸骨旁左室短轴（心尖水平）切面扫查及测量（10分）



胸骨旁左室短轴心尖水平切面示意图。



胸骨旁左室短轴心尖水平切面图。LV：左心室

二维超声心动图（满分10分）

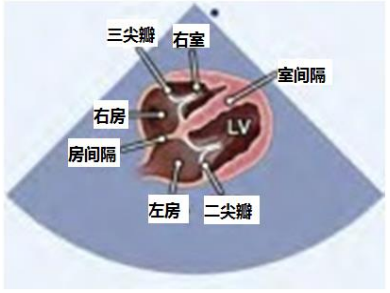
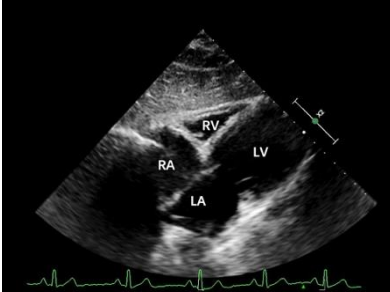
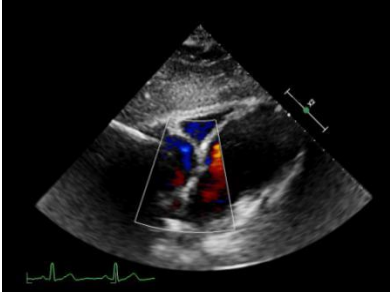
1) 清晰显示左心室及室壁，观察左心室壁心尖段各节段运动情况

2) 具体评分细则如下：

未能显示（0分）

仅显示部分结构，扫查手法生疏僵硬（5分）
能连续扫查，手法欠流畅，各结构显示较清晰（8分）

能连续扫查，手法流畅，各结构显示清晰完整（10分）

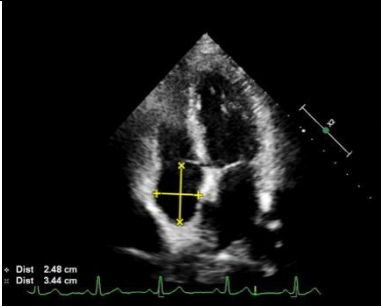
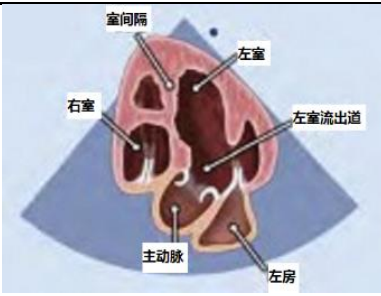


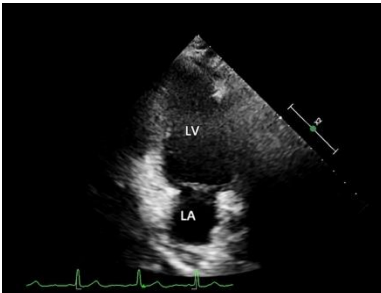
<p>剑突下四腔心切面扫查及测量 (15分)</p>	 <p>剑突下四腔心切面示意图。</p>  <p>剑突下四腔心切面图。LA: 左心房; LV: 左心室; RA: 右心房; RV: 右心室</p>	<p>1.二维超声心动图 (满分 10分)</p> <p>1) 清晰显示四个房室腔; 两组房室瓣形态结构, 观察房间隔回声连续性</p> <p>2) 具体评分细则如下:</p> <p>未能显示 (0分) 仅显示部分结构, 扫查手法生疏僵硬 (5分) 能连续扫查, 手法欠流畅, 各结构显示较清晰 (8分) 能连续扫查, 手法流畅, 各结构显示清晰完整 (10分)</p>
<p>整体胜任力及相关知识储备 (5分)</p>	 <p>剑突下四腔心切面彩色多普勒血流图。</p>	<p>2.彩色多普勒 (满分 5分)</p> <p>1) CDFI 观察: 房间隔有无异常分流信号</p> <p>2) 具体评分细则如下:</p> <p>未能显示 (0分) 能连续扫查, 各瓣膜血流信号显示欠清晰, 扫查手法欠流畅 (2分) 能连续扫查, 各瓣膜血流信号显示较清晰, 扫查手法较流畅 (4分) 能连续扫查, 手法流畅, 各瓣膜血流信号显示清晰完整 (5分)</p>
<p>整体胜任力及相关知识储备 (5分)</p>	<p>整体扫查操作手法生疏, 相关知识储备欠缺 (1分) 整体扫查操作欠流畅, 相关知识储备尚可 (3分) 整体扫查操作熟练、流畅、具有良好的知识储备 (5分)</p>	

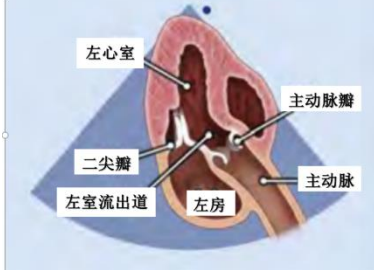
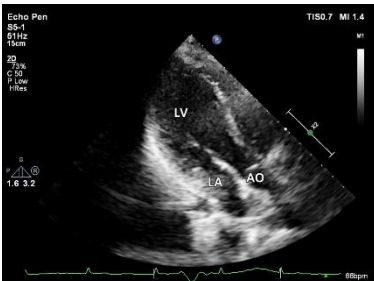
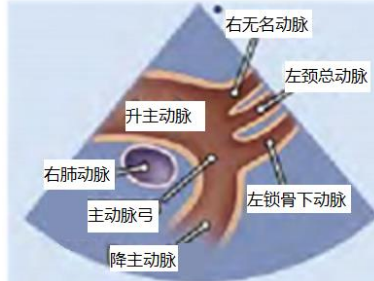
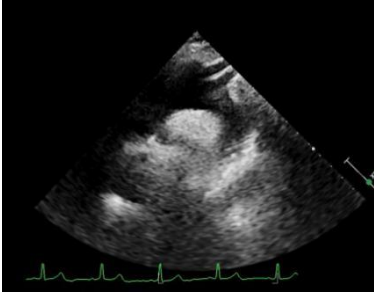
注: 知识储备指具备该器官超声技能操作所需的相关超声物理基础、解剖及疾病等方面的知识。

附表 1-11

心脏超声技能考核评分细则——心尖四腔心、心尖五腔心、心尖两腔心、心尖三腔心切面及胸骨上窝主动脉弓长轴切面

项目	评分细则
<p>准备工作及仪器调节 (10分)</p>	<p>检查前准备: 核对患者资料, 询问病史, 了解检查目的, 选择合适体位, 对患者进行人文关怀 (5分)</p> <p>仪器调节: 恰当选择探头, 调节仪器成像参数, 包括深度、增益、聚焦、彩色取样框大小和位置、血流速度量程、取样线位置等 (5分)</p>
<p>心尖四腔心切面扫查及测量 (30分)</p>	<p>1.二维超声心动图 (满分 10分)</p> <p>1) 清晰显示左心室、右心室、左心房、右心房、室间隔、房间隔、二尖瓣、三尖瓣, 并完整显示左心室心尖, 观察瓣膜开放、室壁厚度和运动</p> <p>2) 具体评分细则如下: 未能显示 (0分) 仅显示部分结构, 扫查手法生疏僵硬 (5分) 能连续扫查, 手法欠流畅, 各结构显示较清晰 (8分) 能连续扫查, 手法流畅, 各结构显示清晰完整 (10分)</p> <div data-bbox="453 584 842 875" data-label="Image"> <p>室间隔 右室 三尖瓣 左室 右房 左房 二尖瓣 房间隔</p> <p>心尖四腔心切面示意图。</p> </div> <div data-bbox="453 943 842 1227" data-label="Image"> <p>心尖四腔心切面图。 LA: 左心房; LV: 左心室; RA: 右心房; RV: 右心室</p> </div>
	<p>2.二尖瓣口频谱测量 (满分10分)</p> <p>1) 参数测量 声束方向与二尖瓣血流方向平行, PW取样容积置于二尖瓣瓣尖水平的中央位置, 测量舒张早期和舒张晚期的二尖瓣口流速</p> <p>2) 具体评分细则如下: 测量位置、时期不正确 (0分) 测量位置、时期基本准确, 扫查手法生疏僵硬 (5分) 测量位置、时期基本准确, 手法欠流畅 (8分) 测量位置、时期准确, 手法流畅 (10分)</p> <div data-bbox="453 1397 842 1720" data-label="Figure"> <p>心尖四腔心切面舒张期二尖瓣血流脉冲多普勒频谱测量图。</p> </div>

	 <p>心尖四腔心切面右房内径测量图。“+”：右心房横径；“x”：右心房上下径</p>	<p>3.右心房横径的测量（满分10分）</p> <p>1) 参数测量 于收缩末期测量，右心房上下径：房间隔连线上任意一点至右心房顶部的最大径；右房横径：房间隔中点到侧壁的距离，注意与右心房上下径垂直</p> <p>2) 具体评分细则如下： 测量位置、时期不正确（0分） 测量位置、时期基本准确，扫查手法生疏僵硬（5分） 测量位置、时期基本准确，手法欠流畅（8分） 测量位置、时期准确，手法流畅（10分）</p>
<p>心尖五腔心切面扫查及测量（15分）</p>	 <p>心尖五腔心切面示意图。</p>  <p>心尖五腔心切面图。LA：左心房；LV：左心室；RA：右心房；RV：右心室；AO：主动脉</p>	<p>二维超声心动图（满分15分）</p> <p>1) 清晰显示左心室、右心室、左心房、右心房、室间隔、二尖瓣、三尖瓣、主动脉瓣及升主动脉近端</p> <p>2) 具体评分细则如下： 未能显示（0分） 仅显示部分结构，扫查手法生疏僵硬（8分） 能连续扫查，手法欠流畅，各结构显示较清晰（12分） 能连续扫查，手法流畅，各结构显示清晰完整（15分）</p>
<p>心尖两腔心切面扫查及测量（15分）</p>	 <p>心尖两腔心切面示意图。</p> 	<p>二维超声心动图（满分15分）</p> <p>1) 清晰显示左心室、左心房、二尖瓣</p> <p>2) 具体评分细则如下： 未能显示（0分） 仅显示部分结构，扫查手法生疏僵硬（8分） 能连续扫查，手法欠流畅，各结构显示较清晰（12分） 能连续扫查，手法流畅，各结构显示清晰完整（15分）</p>

	<p>心尖两腔心切面图。LA: 左心房; LV: 左心室</p>	
<p>心尖三腔心切面扫查及测量 (10分)</p>	 <p>心尖三腔心切面示意图。</p>  <p>心尖三腔心切面图。LV: 左心室; LA: 左心房; AO: 主动脉</p>	<p>二维超声心动图 (满分10分)</p> <p>1) 清晰显示左心室、左心房、二尖瓣、左室流出道、主动脉瓣、主动脉</p> <p>2) 具体评分细则如下: 未能显示 (0分) 仅显示部分结构, 扫查手法生疏僵硬 (5分) 能连续扫查, 手法欠流畅, 各结构显示较清晰 (8分) 能连续扫查, 手法流畅, 各结构显示清晰完整 (10分)</p>
<p>胸骨上窝主动脉弓长轴切面扫查及测量 (15分)</p>	 <p>胸骨上窝主动脉弓长轴切面示意图。</p>  <p>胸骨上窝主动脉弓长轴切面图。</p>	<p>二维超声心动图 (满分15分)</p> <p>1) 清晰显示升主动脉、主动脉弓、降主动脉、右无名动脉、左颈总动脉、左锁骨下动脉</p> <p>2) 具体评分细则如下: 未能显示 (0分) 仅显示部分结构, 扫查手法生疏僵硬 (8分) 能连续扫查, 手法欠流畅, 各结构显示较清晰 (12分) 能连续扫查, 手法流畅, 各结构显示清晰完整 (15分)</p>
<p>整体胜任力及相关知识储备 (5分)</p>	<p>整体扫查操作手法生疏, 相关知识储备欠缺 (1分) 整体扫查操作欠流畅, 相关知识储备尚可 (3分) 整体扫查操作熟练、流畅、具有良好的知识储备 (5分)</p>	

注: 知识储备指具备该器官超声技能操作所需的相关超声物理基础、解剖及疾病等方面的知识。

附表 1-12

临床人文沟通评分细则

项目	评分细则	满分
职业素养 (20分)	1.尊重并理解患者	4
	2.态度真诚和蔼	4
	3.以患者为中心的交流方式	4
	4.知情同意	4
	5.没有违背伦理和可能引起纠纷的言语和行为	4
交流技巧 (50分)	1.恰当的目光交流	5
	2.耐心观察、倾听并有恰当反应	10
	3.鼓励患者充分表达	5
	4.对重要信息和解释有核实	10
	5.提供恰当的具体建议	10
	6.清楚表明医生的意见	10
整体印象 (30分)	1.达到沟通目的或者没有完成达成目的但不是医生的问题	10
	2.患者感到舒适和被理解	10
	3.考官认为考生有较好的沟通能力	10

注：本站最小评分值 1 分，初始分 70 分及以上为通过。

附件 2

各考站评分表

附表 2-1.超声临床思维站评分表

考生考号:

考试日期: 年 月 日

项目	评分内容	满分	得分
病史总结及声像图描述 (30分)	主诉、简要病史、重要检查结果等总结完整	5	
	超声图像描述规范,反映病例突出特点: 1.灰阶超声描述准确:脏器形态、大小等,病变的位置、回声、形态、大小、与周围组织关系等 2.彩色多普勒超声描述准确:彩色血流信息、频谱形态、流速等	25	
诊断与依据 (30分)	诊断依据合理:结合临床表现及图像的综合分析正确	10	
	诊断正确:疾病诊断结果正确,诊断标准运用合理	10	
	逻辑性好:思路清晰、逻辑严密	10	
鉴别诊断 (25分)	针对性强:针对症状及图像进行有针对性鉴别	10	
	依据合理:分析过程、疾病诊断标准运用合理	10	
	逻辑性好:思路清晰、逻辑严密	5	
相关知识拓展 (15分)	有关疾病诊疗方法、疾病新进展、影像学检查的综合运用等方面	15	
总分 (100分)		100	
点评 (未通过者需注明未通过理由)	考官签名:		

注: 1.若评分表中有项目需经考官提示才能答出,则该项目评分不能高于满分的 80%。

2.本站各有 4 亚站,每亚站各有一独立评分表,满分 100 分,最小评分值 1 分(即无 0.5 的评分)。本站通过标准需满足以下 2 个条件中至少 1 个:①本站最终成绩以 4 亚站总体平均分为准,总体初始分平均分 ≥ 70 分为通过;②4 亚站中其中任何 3 个亚站得分均 ≥ 70 分。

附表 2-2. 肝脏左叶及门静脉主干超声技能考核评分表

考生考号： 考试日期： 年 月 日

项目	评分内容及细则	满分	得分
病人准备工作及 仪器调节 (10分)	核对病人资料, 询问病史, 了解检查目的及病人检查前的准备, 注意检查体位及人文关怀	5	
	恰当选择探头及调节仪器, 包括调节深度、增益、血流速度量程、取样框大小、频谱方向、取样位置及多普勒角度校正等	5	
肝脏超声扫查规范、标准切面的显示及测量 (85分)	肝脏剑突下扫查 60分 1. 剑突下纵切及斜切, 肝左叶显示清晰, 扫查完整 未能显示 (0分) 仅显示部分切面, 扫查手法生疏 (6分) 能进行连续性扫查, 各切面显示较清晰, 扫查手法欠流畅 (8分) 连续性扫查手法流畅, 各切面显示清晰完整 (10分)	10	
	2. 剑突下纵切, 在腹主动脉切面, 正确测量自肝左叶最下缘至横膈内缘间的上下径及与之垂直的最大前后径 未能测量 (0分) 部分测量位置不准确, 测量有偏差 (6分) 测量位置基本准确, 测量有偏差 (8分) 测量位置正确, 测量准确 (10分)	10	
	3. 剑突下横切及斜切, 肝左叶显示清晰, 扫查完整, 分别正确显示及识别肝静脉韧带、肝圆韧带以及正中裂等结构 未能显示 (0分) 仅显示部分切面及结构, 扫查手法生疏 (12分) 能进行连续性扫查, 各切面及结构显示较清晰, 扫查手法欠流畅 (16分) 连续性扫查手法流畅, 各切面及结构显示清晰完整 (20分)	20	
	4. 剑突下斜切, 显示肝左叶内的门静脉左支“工”字结构, 正确识别肝脏S1-S4段 未能显示 (0分) 仅显示及识别部分肝段, 扫查手法生疏 (12分) 显示“工”字结构较清晰, 肝段识别正确, 扫查手法欠流畅 (16分) 清晰显示“工”字结构, 正确识别肝段, 扫查手法流畅 (20分)	20	
	肝脏右肋缘下扫查 10分 1. 肝右肋缘下斜切, 左内叶扫查完整, 第二肝门标准切面显示清晰, 至少两支肝静脉血流信号同时清晰显示 未能显示 (0分) 扫查不完整, 第二肝门切面、肝静脉血流信号显示不佳, 扫查手法生疏 (6分) 能连续性扫查, 第二肝门切面、肝静脉血流信号显示较满意, 扫查手法欠流畅 (8分) 连续性扫查手法流畅, 第二肝门显示清晰规范, 肝静脉内血流信号显示满意 (10分)	10	
	肝脏肋间扫查 15分 1. 右6-7肋间斜切, 显示第一肝门, 并正确测量门静脉主干内径: 下腔静脉前方最宽处, 垂直于管壁测量内壁间距离 未能显示, 测量错误 (0分) 仅显示部分结构, 扫查手法生疏, 测量不准确 (3分) 能进行连续性扫查, 门静脉主干显示较清晰, 扫查手法欠流畅, 测量较准确 (4分) 连续性扫查手法流畅, 门静脉主干显示清晰, 测量准确 (5分)	5	
	2. 门静脉主干内血流信号显示良好, 血流速度测量准确 未能显示, 测量错误 (0分) 仅显示部分切面、仪器调整不规范, 未进行多普勒角度校正, 测量欠准确 (6分) 切面显示较清晰, 仪器调节尚可, 测量欠准确 (8分) 切面显示清晰完整, 仪器调节得当, 测量准确 (10分)	10	
整体胜任力及相关知识储备 (5分)	整体扫查操作手法生疏, 相关知识储备欠缺 (1分) 整体扫查操作欠流畅, 相关知识储备尚可 (3分) 整体扫查操作熟练、流畅、具有良好的知识储备 (5分)	5	
总分 (100分)		100	
点评 (未通过者需注明未通过理由)	考官签名:		

注: 本站最小评分值 1 分, 初始分 70 分及以上为通过。

附表 2-3. 肝脏右叶及门静脉主干超声技能考核评分表

考生考号:

考试日期: 年 月 日

项目	评分内容及细则	满分	得分
病人准备工作及 仪器调节 (10分)	核对病人资料, 询问病史, 了解检查目的及病人检查前的准备, 注意检查体位及人文关怀	5	
	恰当选择探头及调节仪器, 包括调节深度、增益、血流速度量程、取样框大小、频谱方向、取样位置及多普勒角度校正等	5	
肝脏超声扫查规范、标准切面的显示及测量 (85分)	肝脏右肋缘下扫查 30分 1. 肝右肋缘下斜切, 肝右叶扫查完整, 第二肝门标准切面显示清晰, 至少两支肝静脉血流信号同时清晰显示 未能显示 (0分) 扫查不完整, 第二肝门切面、肝静脉血流信号显示不佳, 扫查手法生疏 (6分) 能连续性扫查, 第二肝门切面、肝静脉血流信号显示较满意, 扫查手法欠流畅 (8分) 连续性扫查手法流畅, 第二肝门显示清晰规范, 肝静脉内血流信号显示满意 (10分)	10	
	2. 正确测量肝右叶最大斜径: 自肝表面至横膈内缘间最大垂直距离 未能测量 (0分) 部分测量位置不准确, 测量有偏差 (6分) 测量位置基本准确, 测量有偏差 (8分) 测量位置正确, 测量准确 (10分)	10	
	3. 正确识别肝 S4-S8 段 肝 S4-S8 段不识别 (0分) 肝 S4-S8 段少部分识别 (6分) 肝 S4-S8 段大部分识别 (8分) 肝 S4-S8 段准确识别 (10分)	10	
	肝脏右肋间扫查 55分 1. 右 6-7 肋间斜切, 显示第一肝门, 并正确测量门静脉主干内径: 下腔静脉前方最宽处, 垂直于管壁测量内壁间距离 未能显示, 测量错误 (0分) 仅显示部分结构, 扫查手法生疏, 测量不准确 (3分) 能进行连续性扫查, 门静脉主干显示较清晰, 扫查手法欠流畅, 测量较准确 (4分) 连续性扫查手法流畅, 门静脉主干显示清晰, 测量准确 (5分)	5	
	2. 门静脉主干内血流信号显示良好, 血流速度测量准确 未能显示, 测量错误 (0分) 仅显示部分切面, 仪器调整不规范, 未进行多普勒角度校正, 测量欠准确 (6分) 切面显示较清晰, 仪器调节尚可, 测量欠准确 (8分) 切面显示清晰完整, 仪器调节得当, 测量准确 (10分)	10	
3. 右 6-7 肋间斜切及横切, 肝右前叶扫查完整, 门静脉右前支及其分支显示清晰, 准确识别肝 S5、S8 段 未能显示 (0分) 仅显示及识别部分肝段, 扫查手法生疏 (12分) 能进行连续性扫查, 显示并识别肝 S5、S8 段, 扫查手法欠流畅 (16分) 连续性扫查手法流畅, 清晰显示并识别肝 S5、S8 段 (18分)	20		
4. 右 8-9 肋间偏腋中线处斜切, 肝右后叶扫查完整, 肝右静脉、门静脉右后支及其分支显示清晰, 准确识别肝 S5-S8 段 未能显示 (0分) 仅显示及识别部分肝段, 扫查手法生疏 (12分) 能进行连续性扫查, 显示并识别肝 S5-S8 段, 扫查手法欠流畅 (16分) 连续性扫查手法流畅, 清晰显示并识别肝 S5-S8 段 (20分)	20		
整体胜任力及相关知识储备 (5分)	整体扫查操作手法生疏, 相关知识储备欠缺 (1分) 整体扫查操作欠流畅, 相关知识储备尚可 (3分) 整体扫查操作熟练、流畅、具有良好的知识储备 (5分)	5	
总分 (100分)		100	
点评 (未通过者需注明未通过理由)	考官签名:		

注: 本站最小评分值 1 分, 初始分 70 分及以上为通过。

附表 2-4. 胆道系统超声技能考核评分表

考生考号:

考试日期: 年 月 日

项目	评分内容	满分	得分	
病人准备工作及仪器调节 (10分)	核对病人资料, 询问病史, 了解检查目的及病人检查前的准备, 注意检查体位及人文关怀	5		
	恰当选择探头及调节仪器, 包括调节深度、增益、血流速度量程、取样框大小、频谱方向、取样位置及多普勒角度校正等	5		
胆道系统超声扫查规范、标准切面的显示及测量 (85分)	未能显示 (0分) 仅显示部分切面, 扫查手法生疏 (12分) 显示较清晰完整, 扫查手法欠流畅 (16分) 显示清晰完整, 扫查手法流畅 (20分)	1. 胆囊长轴扫查: 右肋缘下及肋间纵切及斜切, 胆囊颈部、体部、底部均清晰显示, 扫查完整	20	
		2. 胆囊短轴扫查: 右肋缘下及肋间横切及斜切, 清晰显示胆囊颈部、体部、底部均清晰显示, 扫查完整	20	
	未能显示 (0分) 仅显示部分切面, 扫查手法生疏 (3分) 显示较清晰完整, 扫查手法欠流畅 (4分) 显示清晰完整, 扫查手法流畅 (5分)	1. 左肝内胆管扫查: 剑突下斜切, 清晰显示门静脉左支“工”字结构及伴行的左肝内胆管, 并扫查完整	5	
		2. 右肝内胆管扫查: 右肋间斜切, 清晰显示与门静脉右支伴行的右肝内胆管, 并扫查完整	5	
	未能显示 (0分) 仅显示部分切面, 扫查手法生疏 (3分) 显示较清晰完整, 扫查手法欠流畅 (4分) 显示清晰完整, 扫查手法流畅 (5分)	1. 肝总管及胆总管上段扫查: 右肋缘下斜切, 清晰显示门静脉及其腹侧的肝总管及胆总管上段长轴, 并扫查完整	5	
		2. 胆总管下段短轴扫查: 上腹正中线右侧横切, 清晰显示胰头背侧的胆总管下段短轴, 并扫查完整	5	
		3. 胆总管下段长轴扫查: 上腹正中线右侧、下腔静脉切面纵切, 清晰显示胰头背侧胆总管下段长轴, 并扫查完整	5	
	未能测量 (0分) 测量位置不准确 (3分) 测量位置不够准确 (4分) 测量位置准确 (5分)	1. 胆囊长径: 清晰完整显示胆囊长轴切面, 测量胆囊颈部至底部的内壁间距离, 如胆囊折叠明显, 应分段测量并相加	5	
		2. 胆囊横径: 清晰完整显示胆囊长轴切面, 在与胆囊长轴垂直方向, 测量胆囊最宽处内壁间距离	5	
		3. 胆囊壁厚径: 清晰显示胆囊长轴切面, 在胆囊体部与超声声束垂直部位, 测量胆囊前壁处的内外壁间距离 (正常人无需测量, 可口头提问)	5	
		4. 肝外胆管内径: 清晰显示肝外胆管长轴切面, 在肝右动脉横断面下方约 1cm 左右或肝外胆管最宽处, 测量与长轴相垂直的内壁间距离	5	
	整体胜任力及相关知识储备 (5分)	整体扫查操作手法生疏, 相关知识储备欠缺 (1分) 整体扫查操作欠流畅, 相关知识储备尚可 (3分) 整体扫查操作熟练、流畅、具有良好的知识储备 (5分)	5	
总分 (100分)		100		
点评 (未通过者需注明未通过理由)	考官签名:			

注: 本站最小评分值 1 分, 初始分 70 分及以上为通过。

附表 2-5. 胰腺超声技能考核评分表

考生考号: _____

考试日期: _____ 年 月 日

项目	评分内容	满分	得分	
病人准备工作及仪器调节 (10分)	核对病人资料, 询问病史, 了解检查目的及病人检查前的准备, 注意检查体位及人文关怀	5		
	恰当选择探头及调节仪器, 包括调节深度、增益、血流速度量程、取样框大小、频谱方向、取样位置及多普勒角度校正等	5		
胰腺超声扫查规范、标准切面的显示及测量 (85分)	胰腺长轴切面扫查 40分 1. 剑突下横切, 胰腺头部及体部显示清晰并扫查完整 未能显示 (0分) 仅显示部分切面, 扫查手法生疏 (8分) 能进行连续性扫查, 各切面显示较清晰, 扫查手法欠流畅 (12分) 连续性扫查手法流畅, 各切面显示清晰完整 (15分)	15		
	2. 剑突下横切, 通过倾斜探头将胰腺体部及尾部显示清晰并扫查完整 未能显示 (0分) 仅显示部分切面, 扫查手法生疏 (8分) 能进行连续性扫查, 各切面显示较清晰, 扫查手法欠流畅 (12分) 连续性扫查手法流畅, 各切面显示清晰完整 (15分)	15		
	3. 剑突下横切, 脾静脉及管腔内血流信号显示清晰并扫查完整 未能显示 (0分) 仅显示部分切面, 血流信号显示不佳, 扫查手法生疏 (6分) 能进行连续性扫查, 切面显示较清晰, 血流信号显示较满意, 扫查手法欠流畅 (8分) 连续性扫查手法流畅, 切面显示清晰完整, 脾静脉血流信号显示良好 (10分)	10		
	胰腺头部纵切面扫查 20分 1. 上腹正中线右侧纵切, 胰腺钩突部显示清晰并扫查完整, 肠系膜上静脉及管腔内血流信号显示清晰并扫查完整 未能显示 (0分) 仅显示部分切面, 血流信号显示不佳, 扫查手法生疏 (6分) 能进行连续性扫查, 切面显示较清晰, 血流信号显示较满意, 扫查手法欠流畅 (8分) 连续性扫查手法流畅, 切面显示清晰完整, 血流信号显示良好 (10分)	10		
	2. 上腹正中线右侧纵切, 胰腺头部及胆总管下段显示清晰并扫查完整 未能显示 (0分) 仅显示部分切面, 胆总管下段未能显示, 扫查手法生疏 (6分) 能进行连续扫查, 切面显示较清晰完整, 胆总管下段部分显示, 扫查手法欠流畅 (8分) 连续性扫查手法流畅, 胰头部各切面显示清晰完整, 胆总管下段能完整显示 (10分)	10		
	胰腺尾部长轴切面扫查 15分 1. 左肋间斜切及左腰部冠状切, 脾门处脾静脉及管腔内血流信号显示清晰并扫查完整 未能显示 (0分) 仅显示部分切面, 血流信号显示不佳 (3分) 能进行连续性扫查, 切面显示较清晰, 血流信号显示较满意, 扫查手法欠流畅 (4分) 连续性扫查手法流畅, 切面显示清晰完整, 血流信号显示良好 (5分)	5		
	2. 左肋间斜切及左腰部冠状切, 胰腺尾部长轴显示清晰并扫查完整 未能显示 (0分) 仅显示部分切面, 扫查手法生疏 (6分) 能进行连续性扫查, 切面显示较清晰, 扫查手法欠流畅 (8分) 连续性扫查手法流畅, 各切面显示清晰完整 (10分)	10		
	胰腺及胰管测量 10分 清晰显示胰腺长轴切面, 在正确位置对胰腺前后径及胰管内径进行测量 (正常人胰管无需测量, 可口头提问) 测量错误 (0分) 部分测量位置不准确, 测量有偏差 (6分) 测量位置基本准确, 测量有偏差 (8分) 测量位置正确, 测量准确 (10分)	10		
	整体胜任力及相关知识储备 (5分)	整体扫查操作手法生疏, 相关知识储备欠缺 (1分) 整体扫查操作欠流畅, 相关知识储备尚可 (3分) 整体扫查操作熟练、流畅、具有良好的知识储备 (5分)	5	
	总分 (100分)		100	

点评 (未通过者 需注明未通 过理由)	考官签名:
------------------------------	-------

注：本站最小评分值 1 分，初始分 70 分及以上为通过。

附表 2-6. 肾脏超声技能考核评分表

考生考号:

考试日期: 年 月 日

项目	评分内容		满分	得分	
病人准备工作及 仪器调节 (10分)	核对病人资料, 询问病史, 了解检查目的及病人检查前的准备, 检查体位及人文关怀		5		
	恰当选择探头及调节仪器, 包括调节深度、增益、血流速度量程、取样框大小、频谱方向、取样位置及多普勒角度校正等		5		
肾脏超声扫查规范、标准切面的显示及测量 (85分)	肾脏冠状切面扫查 40分	1.全面扫查肾脏, 上、下两极轮廓显示完整, 肾内结构显示清晰, 正确识别肾皮质、肾髓质、肾窦等结构 未能显示(0分) 仅显示及识别部分结构, 扫查手法生疏僵硬(12分) 能连续性扫查, 各结构显示较清晰并基本识别, 扫查手法欠流畅(16分) 连续性扫查手法流畅, 各结构显示清晰完整并能正确识别(20分)	20		
		2.清晰显示肾内段动静脉及叶间动静脉 未能显示(0分) 仅显示部分血管, 血流信号显示不佳, 扫查手法生疏僵硬(6分) 能进行连续性扫查, 手法欠流畅, 各血管血流信号显示较清晰(8分) 连续性扫查手法流畅, 各区域血流信号显示清晰完整(10分)	10		
		3.获得标准叶间动脉频谱, 正确测量流速、阻力指数、加速时间 未能显示(0分) 仅部分测量正确, 基线及取样线调节不佳, 扫查手法生疏僵硬(6分) 能进行连续性扫查, 测量基本正确, 基线及取样线调节欠佳, 扫查手法欠流畅(8分) 连续性扫查手法流畅, 数据测量正确, 基线及取样线调节正确(10分)	10		
	肾脏短轴扫查 30分	1.全面扫查肾脏, 上、下两极轮廓显示完整, 肾内结构显示清晰, 识别肾门结构并显示清晰 未能显示(0分) 仅显示部分结构, 扫查手法生疏僵硬(12分) 能进行连续性扫查, 各结构显示较清晰, 扫查手法欠流畅(16分) 连续性扫查手法流畅, 各结构显示清晰完整(20分)	20		
		2.清晰显示肾门部位的肾动静脉主干及段动静脉 未能显示(0分) 仅显示部分血管, 血流信号显示不佳, 扫查手法生疏僵硬(6分) 能进行连续性扫查, 手法欠流畅, 各血管血流信号显示较清晰(8分) 连续性扫查手法流畅, 各血管血流信号显示清晰完整(10分)	10		
	肾脏测量 15分	未能测量0分	肾脏长径: 经腰部冠状切显示肾脏最大冠状切面, 自肾上极的上缘测至肾下极的下缘	5	
		测量位置不准确3分	肾脏宽径: 经腰部冠状切显示经肾门处的冠状切面, 或腰部显示经肾门处的横切面, 自肾门内缘测至肾脏外缘	5	
		测量位置准确5分	肾脏厚径: 经腰部横切显示经肾门处的横切面, 在最厚部位垂直于宽径, 自肾脏前缘测至肾脏后缘	5	
	整体胜任力及相关知识储备 (5分)	整体扫查操作手法生疏, 相关知识储备欠缺(1分) 整体扫查操作欠流畅, 相关知识储备尚可(3分) 整体扫查操作熟练、流畅、具有良好的知识储备(5分)		5	
	总分(100分)			100	
点评 (未通过者需注明未通过理由)	考官签名:				

注: 本站最小评分值1分, 初始分70分及以上为通过。

附表 2-7. 甲状腺及颈部淋巴结超声技能考核评分表

考生考号:

考试日期: 年 月 日

项目	评分内容		满分	得分	
病人准备工作及 仪器调节 (10分)	核对病人资料, 询问病史, 了解检查目的及病人检查前的准备, 注意检查体位及人文关怀		5		
	恰当选择探头及调节仪器, 包括调节深度、增益、血流速度量程、取样框大小、频谱方向、取样位置及多普勒角度校正等		5		
甲状腺及颈部淋巴结超声扫查规范、标准切面的显示及测量 (85分)	甲状腺灰阶超声扫查 30分	1.横切扫查: 全面扫查甲状腺, 腺体显示清晰, 上下两极及峡部轮廓显示完整 未能显示 (0分) 仅显示部分切面, 扫查手法生疏僵硬 (9分) 能进行连续性扫查, 各切面显示较清晰, 扫查手法欠流畅 (12分) 连续性扫查手法流畅, 各切面显示清晰完整 (15分)	15		
		2.纵切扫查: 全面扫查甲状腺, 腺体显示清晰, 上下两极及峡部轮廓显示完整 未能显示 (0分) 仅显示部分切面, 扫查手法生疏僵硬 (9分) 能进行连续性扫查, 各切面显示较清晰, 扫查手法欠流畅 (12分) 连续性扫查手法流畅, 各切面显示清晰完整 (15分)	15		
	甲状腺测量 15分	未测量 (0分) 切面不正确或测量不准确 (3分) 测量切面正确, 测量不够准确 (4分) 测量切面正确, 测量准确 (5分)	上下径: 显示甲状腺侧叶最大纵切面, 自上缘测至下缘 左右径及前后径: 显示甲状腺侧叶最大横切面, 测量左右径及前后径 (前后径如从纵切面测量不扣分) 峡部前后径: 显示峡部横切面, 在气管前方测量最厚处的前后径	5	
				5	
				5	
	彩色及频谱多普勒超声扫查 20分	1.清晰显示甲状腺上动脉、前后分支及甲状腺腺体内的血流信号 未能显示 (0分) 彩色增益、取样框角度调节不正确, 血流信号显示不佳, 扫查手法生疏 (6分) 彩色增益、取样框角度调节基本正确, 血流信号显示较清晰, 扫查手法欠流畅 (8分) 彩色增益、取样框角度调节正确, 血流信号显示清晰, 连续性扫查手法流畅 (10分)		10	
2.甲状腺上动脉测量: 清晰显示甲状腺上动脉频谱, 正确测量流速、阻力指数, 注意基线位置、流速范围、多普勒角度校正等指标调节正确 未能显示 (0分) 仅部分测量正确、仪器调节不佳、扫查手法生疏僵硬 (6分) 测量基本正确, 仪器调节欠佳、扫查手法欠流畅 (8分) 测量准确, 基线位置及多普勒角度校正调节佳, 扫查手法流畅 (10分)		10			
淋巴结扫查 20分	准确识别各区淋巴结 (可由考官指定有代表性的任何一区淋巴结进行具体分析), 清晰显示淋巴结内部结构及血流分布 未能显示 (0分) 淋巴结显示欠清晰, 分区 1-2 个正确, 扫查手法生疏僵硬 (12分) 淋巴结显示较清晰, 分区 3-5 个正确, 扫查手法欠流畅 (16分) 淋巴结显示清晰, 分区正确, 连续性扫查手法流畅 (20分)		20		
整体胜任力及相关知识储备 (5分)	整体扫查操作手法生疏, 相关知识储备欠缺 (1分) 整体扫查操作欠流畅, 相关知识储备尚可 (3分) 整体扫查操作熟练、流畅、具有良好的知识储备 (5分)		5		
总分 (100分)			100		
点评 (未通过者需注明未通过理由)	考官签名:				

注: 本站最小评分值 1 分, 初始分 70 分及以上为通过。

附表 2-8. 颈动脉超声技能考核评分表

考生考号:

考试日期: 年 月 日

项目	评分内容	满分	得分
病人准备工作及仪器调节 (10分)	核对病人资料, 询问病史, 了解检查目的及病人检查前的准备, 注意检查体位及人文关怀	5	
	恰当选择探头及调节仪器, 包括调节深度、增益、血流速度量程、取样框大小、频谱方向、取样位置及多普勒角度校正等	5	
颈动脉超声扫查规范、标准切面的显示及测量 (85分)	灰阶超声扫查 30分 颈总动脉及颈动脉分叉处显示清晰并扫查完整 未能显示 (0分) 仅显示部分血管且扫查手法生疏僵硬 (9分) 能进行连续性扫查, 扫查不够完整或扫查手法欠流畅 (12分) 血管显示清晰完整, 连续性扫查手法流畅 (15分)	15	
	正确识别颈内动脉及颈外动脉, 颈内、颈外动脉显示清晰并扫查完整 未能显示 (0分) 颈内、颈外动脉识别不正确, 仅显示部分血管, 手法生疏僵硬 (9分) 颈内、颈外动脉识别正确, 血管显示较清晰, 扫查欠不够完整, 连续性扫查手法欠流畅 (12分) 颈内、颈外动脉识别正确, 血管显示清晰完整, 连续性扫查手法流畅 (15分)	15	
颈总动脉测量 20分	未能测量 (0分) 测量位置不正确, 颈总动脉内径及/或 IMT 测量不准确 (12分) 测量位置基本正确, 颈总动脉内径及/或 IMT 测量有偏差 (16分) 测量位置正确, 测量准确 (20分)	20	
彩色多普勒超声扫查 20分	测量部位: 颈总动脉最大纵切面, 分叉处下方 1~1.5cm 范围内 颈总动脉内径: 垂直管腔长轴, 自前壁内缘测量至后壁内缘 IMT: 垂直管壁长轴, 自内膜内缘测量至中膜外缘 (必要时将图像适当放大, IMT 如从横切面测量不扣分) 清晰显示颈总、颈内、颈外动脉内的血流信号, 并能在横切面同时清晰显示及在纵切面分别清晰显示颈内、颈外动脉内的血流信号。 未能显示血流 (0分) 彩色增益、取样框角度调节不正确, 血流信号显示不佳, 扫查手法生疏僵硬 (12分) 彩色增益、取样框角度调节基本正确, 血流信号显示较清晰, 扫查不够完整, 连续性扫查手法欠流畅 (16分) 彩色增益、取样框角度调节正确, 血流信号显示清晰, 连续性扫查手法流畅 (20分)	20	
频谱多普勒超声 15分	在血管长轴切面清晰显示颈总动脉和颈内动脉起始段动脉频谱, 测量各自的峰值流速及阻力指数, 注意基线位置、流速范围、多普勒角度校正等指标调节正确。 未能测得频谱 (0分) 各项指标调节不佳, 仅部分测量正确, 扫查手法生疏僵硬 (9分) 各项指标调节欠佳, 测量基本正确, 连续性扫查手法欠流畅 (12分) 各项指标调节佳, 测量准确, 连续性扫查手法流畅 (15分)	15	
整体胜任力及相关知识储备 (5分)	整体扫查操作手法生疏, 相关知识储备欠缺 (1分) 整体扫查操作欠流畅, 相关知识储备尚可 (3分) 整体扫查操作熟练、流畅、具有良好的知识储备 (5分)	5	
总分 (100分)		100	
点评 (未通过者需注明未通过理由)	考官签名:		

注: 1.本站最小评分值 1 分, 初始分 70 分及以上为通过。

2.IMT: Intima-media thickness, 内-中膜厚度。

附表 2-9.心脏超声技能考核评分表——胸骨旁左室长轴切面

考生考号：

考试日期： 年 月 日

项目	评分内容	满分	得分
准备工作及仪器调节 (10分)	检查前准备：核对患者资料，询问病史，了解检查目的，选择合适体位，对患者进行人文关怀	5	
	仪器调节：恰当选择探头，调节仪器成像参数，包括深度、增益、聚焦、彩色取样框大小和位置、血流速度量程、取样线位置等	5	
胸骨旁左室长轴切面扫查及测量 (85分)	1.二维超声心动图（满分 20 分）： 1) 清晰显示右心室前壁、右心室、室间隔、左心室、左心室后壁、左心房、主动脉、主动脉瓣、二尖瓣，观察二尖瓣和主动脉瓣的开放及关闭，观察室间隔连续性是否完整 2) 具体评分细则如下：未能显示（0分）；仅显示部分结构，扫查手法生疏僵硬（10分）；能连续扫查，手法欠流畅，各结构显示较清晰（15分）；能连续扫查，手法流畅，各结构显示清晰完整（20分）	20	
	2.M型超声心动图观察及测量（满分 35 分）： 1) 参数测量 M型取样线垂直主动脉前壁、主动脉后壁、左心房后壁，位于主动脉瓣瓣尖水平测量：①舒张末期升主动脉近段最大径（5分）；②收缩末期左心房前后径（5分）； M型取样线垂直左心室长轴，位于刚过二尖瓣瓣尖水平测量：③舒张末期右心室前后径（5分）；④舒张末期室间隔厚度（5分）；⑤舒张末期左心室内径（5分）；⑥舒张末期左心室后壁厚度（5分）；⑦收缩末期左心室内径（5分）。 2) 以上每个参数参量具体评分细则如下：测量位置、时期不正确（0分）；测量位置、时期基本准确，扫查手法生疏僵硬（3分）；测量位置、时期基本准确，手法欠流畅（4分）；测量位置、时期准确，手法流畅（5分）。	35	
	3.M型超声心动图观察二尖瓣前后叶运动曲线（满分 15 分）： 1) 注意 M型取样线垂直于左心室长轴，在二尖瓣瓣尖水平放置，观察二尖瓣前叶及后叶的开放、关闭情况 2) 具体评分细则如下：M型曲线无法显示（0分）；M型曲线可以显示，但不稳定，手法生疏僵硬（8分）；M型曲线较清晰显示，手法较流畅（12分）；M型曲线可以清晰显示，手法流畅（15分）	15	
	4.彩色多普勒（满分 15 分）： 1) CDFI 观察：二尖瓣（5分）、主动脉瓣（5分）血流、室间隔（5分）有无分流 2) 以上每个参数参量具体评分细则如下：未能显示（0分）；能连续扫查，各瓣膜血流信号显示欠清晰，扫查手法欠流畅（3分）；能连续扫查，各瓣膜血流信号显示较清晰，扫查手法较流畅（4分）；能连续扫查，手法流畅，各瓣膜血流信号显示清晰完整（5分）	15	
整体胜任力及相关知识储备 (5分)	整体扫查操作手法生疏，相关知识储备欠缺（1分） 整体扫查操作欠流畅，相关知识储备尚可（3分） 整体扫查操作熟练、流畅、具有良好的知识储备（5分）	5	
总分（100分）		100	
点评（未通过者需注明未通过理由）	考官签名：		

注：本站最小评分值 1 分，初始分 70 分及以上为通过。

附表 2-10.心脏超声技能考核评分表——大动脉短轴切面、左室

短轴切面、剑下四腔心切面

考生考号：

考试日期： 年 月 日

项目	评分内容	满分	得分	
准备工作及仪器调节 (10分)	检查前准备：核对患者资料，询问病史，了解检查目的，选择合适体位，对患者进行人文关怀	5		
	仪器调节：恰当选择探头，调节仪器成像参数，包括深度、增益、聚焦、彩色取样框大小和位置、血流速度量程、取样线位置等	5		
心脏彩超（大动脉短轴切面、左室短轴切面、剑下四腔心切面）扫查及测量标准 (85分)	胸骨旁大动脉短轴切面扫查及测量 (40分)	1.二维超声心动图（满分10分）： 1) 清晰显示左心房、右心房、右心室、右心室流出道、肺动脉主干及分支、三尖瓣、肺动脉瓣、主动脉瓣等；观察三尖瓣、主动脉瓣、肺动脉瓣的开放及关闭，观察房间隔、室间隔连续性是否完整 2) 具体评分细则如下：未能显示（0分）；仅显示部分结构，扫查手法生疏僵硬（5分）；能连续扫查，手法欠流畅，各结构显示较清晰（8分）；能连续扫查，手法流畅，各结构显示清晰完整（10分）	10	
		2.二维超声心动图测量（满分10分）： 1) 肺动脉主干内径测量：舒张末期，肺动脉瓣附着点上方1.0cm处测量，连线平行于肺动脉瓣环连线 2) 具体评分细则如下：测量位置、时期不正确（0分）；测量位置、时期基本准确，扫查手法生疏僵硬（5分）；测量位置、时期基本准确，手法欠流畅（8分）；测量位置、时期准确，手法流畅（10分）	10	
		3.彩色多普勒（满分15分）： 1) CDFI观察：三尖瓣血流（3分）、主动脉瓣血流（3分）、肺动脉瓣血流（3分）、房间隔（3分）和室间隔（3分）有无分流 2) 以上每个参数参量具体评分细则如下： 未能显示（0分）；能连续扫查，手法欠流畅，各瓣膜，房间隔、室间隔血流信号显示欠清晰（1分）；能连续扫查，手法较流畅，各瓣膜，房间隔、室间隔血流信号显示较清晰（2分）；能连续扫查，手法流畅，各瓣膜、房间隔、室间隔血流信号显示清晰完整（3分）	15	
		4.频谱多普勒超声测量肺动脉流速（满分5分）： 1) 调节声束与血流方向平行，将PW取样容积置于肺动脉瓣上方1.0cm处中央位置，或将CW取样线放置于肺动脉血流中央， 2) 具体评分细则如下：测量位置、时期不正确（0分）；测量位置、时期基本准确，手法生疏僵硬（2分）；测量位置、时期基本准确，手法欠流畅（4分）；测量位置、时期准确，手法流畅（5分）	5	
胸骨旁左心室短轴（二尖瓣水平）切面扫查及测量 (10分)	二维超声心动图（满分10分）： 1) 清晰显示二尖瓣前后叶、室间隔、右心室、左心室及室壁，观察左心室壁基底段各节段运动情况 2) 具体评分细则如下：未能显示（0分）；仅显示部分结构，扫查手法生疏僵硬（5分）；能连续扫查，手法欠流畅，各结构显示较清晰（8分）；能连续扫查，手法流畅，各结构显示清晰完整（10分）	10		
胸骨旁左心室短轴（乳头肌水平）切面扫查及测量 (10分)	二维超声心动图（满分10分）： 1) 清晰显示前外、后内组乳头肌、室间隔、右心室、左心室及室壁，观察左心室壁中间段各节段运动情况 2) 具体评分细则如下：未能显示（0分）；仅显示部分结构，扫查手法生疏僵硬（5分）；能连续扫查，手法欠流畅，各结构显示较清晰（8分）；能连续扫查，手法流畅，各结构显示清晰完整（10分）	10		

胸骨旁左室短轴（心尖水平）切面扫查及测量（10分）	<p>二维超声心动图（满分10分）：</p> <p>1) 清晰显示左心室及室壁，观察左心室壁心尖段各节段运动情况</p> <p>2) 具体评分细则如下：未能显示（0分）；仅显示部分结构，扫查手法生疏僵硬（5分）；能连续扫查，手法欠流畅，各结构显示较清晰（8分）；能连续扫查，手法流畅，各结构显示清晰完整（10分）</p>	10	
剑突下四腔心切面扫查及测量（15分）	<p>1.二维超声心动图（满分10分）：</p> <p>1) 清晰显示四个房室腔；两组房室瓣形态结构，观察房间隔回声连续性</p> <p>2) 具体评分细则如下：未能显示（0分）；仅显示部分结构，扫查手法生疏僵硬（5分）；能连续扫查，手法欠流畅，各结构显示较清晰（8分）；能连续扫查，手法流畅，各结构显示清晰完整（10分）</p>	10	
	<p>2.彩色多普勒（满分5分）：</p> <p>1) CDFI观察：房间隔有无异常分流信号</p> <p>2) 具体评分细则如下：未能显示（0分）；能连续扫查，各瓣膜血流信号显示欠清晰，扫查手法欠流畅（2分）；能连续扫查，各瓣膜血流信号显示较清晰，扫查手法较流畅（4分）；能连续扫查，手法流畅，各瓣膜血流信号显示清晰完整（5分）</p>	5	
整体胜任力及相关知识储备（5分）	<p>整体扫查操作手法生疏，相关知识储备欠缺（1分）</p> <p>整体扫查操作欠流畅，相关知识储备尚可（3分）</p> <p>整体扫查操作熟练、流畅、具有良好的知识储备（5分）</p>	5	
总分（100分）		100	
点评（未通过者需注明未通过理由）	考官签名：		

注：本站最小评分值1分，初始分70分及以上为通过。

附表 2-11.心脏超声技能考核评分表——心尖四腔心、心尖五腔

心、心尖两腔心、心尖三腔心、胸骨上窝主动脉弓长轴切面

考生考号：

考试日期： 年 月 日

项目	评分内容	满分	得分
准备工作及仪器调节 (10分)	检查前准备：核对患者资料，询问病史，了解检查目的，选择合适体位，对患者进行人文关怀	5	
	仪器调节：恰当选择探头，调节仪器成像参数，包括深度、增益、聚焦、彩色取样框大小和位置、血流速度量程、取样线位置等	5	
心脏彩超 (心尖四腔心、心尖五腔心、心尖两腔心、心尖三腔心、胸骨上窝主动脉弓长轴切面) 扫查规范、切面的显示及测量 (85分)	心尖四腔心切面扫查及测量 (30分) 1.二维超声心动图 (满分 10分)： 1) 清晰显示左心室、右心室、左心房、右心房、室间隔、房间隔、二尖瓣、三尖瓣，并完整显示左心室心尖，观察瓣膜开放、室壁厚度和运动，CDFI 观察瓣膜血流情况 (满分 10分) 2) 具体评分细则如下：未能显示 (0分)；仅显示部分结构，扫查手法生疏僵硬 (5分)；能连续扫查，手法欠流畅，各结构显示较清晰 (8分)；能连续扫查，手法流畅，各结构显示清晰完整 (10分)	10	
	2.二尖瓣口频谱测量 (满分 10分)： 1) 参数测量：声束方向与二尖瓣血流方向平行，PW 取样容积置于二尖瓣瓣尖水平的中央位置，测量舒张早期和舒张晚期的二尖瓣口流速 2) 具体评分细则如下：测量位置、时期不正确 (0分)；测量位置、时期基本准确，扫查手法生疏僵硬 (5分)；测量位置、时期本准确，手法欠流畅 (8分)；测量位置、时期准确，手法流畅 (10分)	10	
	3.右心房横径的测量 (满分 10分)： 1) 参数测量：于收缩期测量，右心房上下径：房间隔连线上任意一点至右心房顶部的最大径；右房横径：房间隔中点到侧壁的距离，注意与右心房上下径垂直 2) 具体评分细则如下：测量位置、时期不正确 (0分)；测量位置、时期基本准确，扫查手法生疏僵硬 (5分)；测量位置、时期基本准确，手法欠流畅 (8分)；测量位置、时期准确，手法流畅 (10分)	10	
心尖五腔心切面扫查及测量 (15分)	二维超声心动图 (满分 15分)： 1) 清晰显示左心室、右心室、左心房、右心房、室间隔、二尖瓣、三尖瓣、主动脉瓣及升主动脉近端 2) 具体评分细则如下：未能显示 (0分)；仅显示部分结构，扫查手法生疏僵硬 (8分)；能连续扫查，手法欠流畅，各结构显示较清晰 (12分)；能连续扫查，手法流畅，各结构显示清晰完整 (15分)	15	
心尖两腔心切面扫查及测量 (15分)	二维超声心动图 (满分 15分)： 1) 清晰显示左心室、左心房、二尖瓣 2) 具体评分细则如下：未能显示 (0分)；仅显示部分结构，扫查手法生疏僵硬 (8分)；能连续扫查，手法欠流畅，各结构显示较清晰 (12分)；能连续扫查，手法流畅，各结构显示清晰完整 (15分)	15	
心尖三腔心切面扫查及测量 (10分)	二维超声心动图 (满分 10分)： 1) 清晰显示左心室、左心房、二尖瓣、左室流出道、主动脉瓣、主动脉 2) 具体评分细则如下：未能显示 (0分)；仅显示部分结构，扫查手法生疏僵硬 (5分)；能连续扫查，手法欠流畅，各结构显示较清晰 (8分)；能连续扫查，手法流畅，各结构显示清晰完整 (10分)	10	
胸骨上窝主动脉弓长轴切面	二维超声心动图 (满分 15分)： 1) 清晰显示升主动脉、主动脉弓、降主动脉、右无名动脉、左颈总动脉、左锁骨下动脉	15	

	扫查及测量 (15分)	2) 具体评分细则如下：未能显示 (0分)；仅显示部分结构，扫查手法生疏僵硬 (8分)；能连续扫查，手法欠流畅，各结构显示较清晰 (12分)；能连续扫查，手法流畅，各结构显示清晰完整 (15分)		
整体胜任力及相关知识储备 (5分)	整体扫查操作手法生疏，相关知识储备欠缺 (1分) 整体扫查操作欠流畅，相关知识储备尚可 (3分) 整体扫查操作熟练、流畅、具有良好的知识储备 (5分)		5	
总分 (100分)			100	
点评 (未通过者需注明未通过理由)	考官签名：			

注：本站最小评分值 1 分，初始分 70 分及以上为通过。

附表 2-12. 临床人文沟通评分表

考生考号： 考试日期： 年 月 日

项目	评分内容	满分	得分
职业 素养 (20分)	1.尊重并理解患者	4	
	2.态度真诚和蔼	4	
	3.以患者为中心的交流方式	4	
	4.知情同意	4	
	5.没有违背伦理和可能引起纠纷的言语和行为	4	
交流 技巧 (50分)	1.恰当的目光交流	5	
	2.耐心观察、倾听并有恰当反应	10	
	3.鼓励患者充分表达	5	
	4.对重要信息和解释有核实	10	
	5.提供恰当的具体建议	10	
	6.清楚表明医生的意见	10	
整体 印象 (30分)	1.达到沟通目的或者没有完成达成目的但不是医生的问题	10	
	2.患者感到舒适和被理解	10	
	3.考官认为考生有较好的沟通能力	10	
总分 (100分)		100	
点评 (未通过者 需注明未通 过理由)	考官签名：		

注：本站最小评分值 1 分，初始分 70 分及以上为通过。

附件 3

各考站考试例题及需准备物料

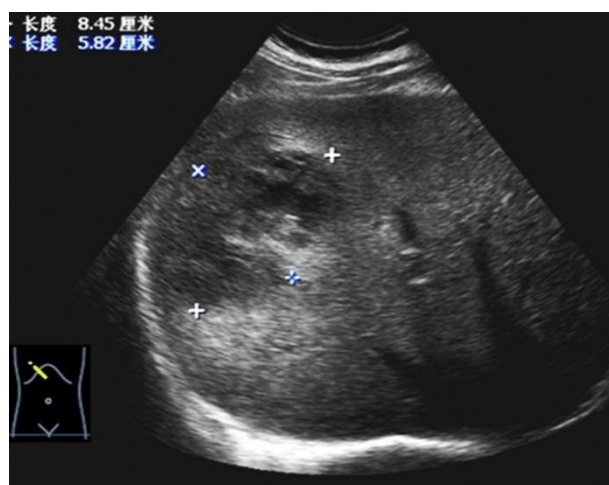
附件 3-1

临床思维考站例题

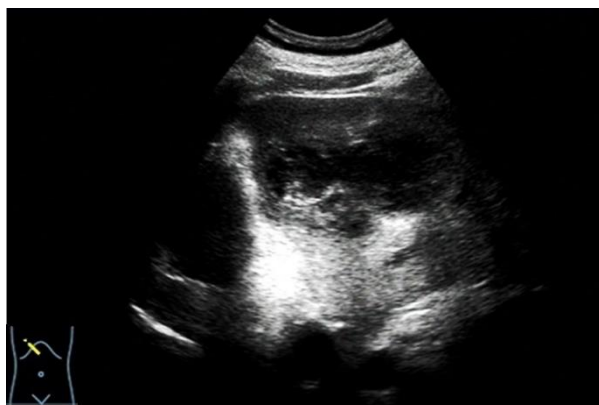1.提供给学生（考题）：

- 考题题干：男性患者，56岁，间断发热一周，既往糖尿病 16年，超声表现如下。

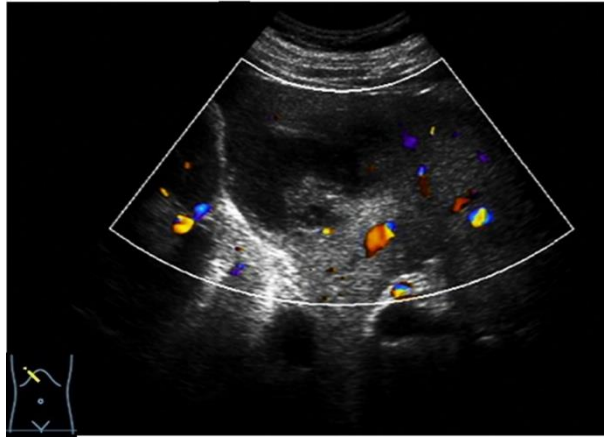
- 图 1:



- 图 2:



- 图 3:



- 问题:

1. 请描述声像图表现，并做出诊断
2. 请结合声像图表现，做出鉴别诊断
3. 超声在该疾病治疗中会起到什么作用？

2. 提供给考官:

(1) 参考答案:

题干: 男性患者, 56 岁, 间断发热一周, 既往糖尿病 16 年, 超声表现如下。

1. 请描述声像图表现, 并做出诊断。

参考答案:

病例临床特点: (5 分, 总结完整)

患者为老年男性, 出现了间断发热一周, 既往有糖尿病病史, 是脓肿的好发因素。

超声声像图描述: (25 分。描述规范, 反映病例特点)

右侧肋下斜切及肋间斜切扫查显示, 肝脏右叶内可见一低回声区, 大小约 8.5×5.8cm, 形态不规则, 边界不清晰, 内部回声不均匀, 中心部可见不规则低-无回声区, 病变后方回声轻度增强, CDFI: 病变内部未见明显血流信号, 周边可见少量血流信号。

诊断: (30 分。依据合理, 诊断正确, 逻辑性好。)

糖尿病患者, 发热一周, 肝内见不规则囊实性包块, 边缘模糊, 内部无

血流信号等，综合上述特点诊断肝脓肿。

2. 请结合声像图表现，做出鉴别诊断。

参考答案：（25分。针对性强，依据合理，逻辑性好，完成至少以下两种疾病的鉴别）

（1）肝细胞肝癌伴液化：多见于有慢性肝炎患者，边界较清晰，周边可见低回声晕，内部多见血流信号，与该患者表现不符。

（2）肝血管瘤：亦可见后方回声增强，较大病变亦可表现为不均匀低回声包块。但边界清晰，内部呈筛网状改变，周边多强回声晕环绕。

（3）肝囊肿合并感染：患者可有发热，但此类病变多边界较清晰，与周围肝实质分界清，可注意询问既往是否有肝囊肿病史。

（4）其余如血肿、转移癌并液化等均可进行鉴别。

3. 超声在该疾病治疗中会起到什么作用？

参考答案：（15分。回答正确，有一定的知识广度）

超声引导下经皮穿刺和置管引流治疗肝脓肿准确性高，组织损伤小。且穿刺所得脓液可进行细菌学检查等，有助于脓肿的病因诊断和选择敏感的治疗药物。

（2）评分细则：

超声临床思维评分细则

项目	评分细则	满分
病史总结及声像图描述 (30分)	主诉、简要病史、重要检查结果等总结完整	5
	超声图像描述规范，反映病例突出特点： 1.灰阶超声描述准确：脏器形态、大小等，病变的位置、回声、形态、大小、与周围组织关系等 2.彩色多普勒超声描述准确：彩色血流信息、频谱形态、流速等	25
诊断与依据 (30分)	诊断依据合理：结合临床表现及图像的综合分析正确	10
	诊断正确：疾病诊断结果正确，诊断标准运用合理	10
	逻辑性好：思路清晰、逻辑严密	10
鉴别诊断 (25分)	针对性强：针对症状及图像进行有针对性鉴别	10
	依据合理：分析过程、疾病诊断标准运用合理	10
	逻辑性好：思路清晰、逻辑严密	5
相关知识拓展 (15分)	有关疾病诊疗方法、疾病新进展、影像学检查的综合运用等方面	15

注：1.若评分表中有项目需经考官提示才能答出，则该项目评分不能高于满分的80%。

2.本站各有4亚站，每亚站各有一独立评分表，满分100分，最小评分值1分（即无0.5的评分）。本站通过标准需满足以下2个条件中至少1个：①本站最终成绩以4亚站总体平均分为准，总体初始分平均分 ≥ 70 分为通过；②4亚站中其中任何3个亚站得分均 ≥ 70 分。

(3) 评分表：

超声临床思维站评分表

考生考号：

考试日期： 年 月 日

项目	评分内容	满分	得分
病史总结及声像图描述 (30分)	主诉、简要病史、重要检查结果等总结完整	5	
	超声图像描述规范，反映病例突出特点： 1.灰阶超声描述准确：脏器形态、大小等，病变的位置、回声、形态、大小、与周围组织关系等 2.彩色多普勒超声描述准确：彩色血流信息、频谱形态、流速等 3.其它模式如超声造影、弹性成像等超声图像描述准确	25	
	诊断依据合理：结合临床表现及图像的综合分析正确	10	
	诊断正确：疾病诊断结果正确，诊断标准运用合理	10	
鉴别诊断 (25分)	逻辑性好：思路清晰、逻辑严密	10	
	针对性强：针对症状及图像进行有针对性鉴别	10	
	依据合理：分析过程、疾病诊断标准运用合理	10	
相关知识拓展 (15分)	逻辑性好：思路清晰、逻辑严密	5	
	有关疾病诊疗方法、疾病新进展、影像学检查的综合运用等方面	15	
总分 (100分)		100	
点评 (未通过者需注明未通过理由)	考官签名：		

注：1.若评分表中有项目需经考官提示才能答出，则该项目评分不能高于满分的80%。

2.本站各有4亚站，每亚站各有一独立评分表，满分100分，最小评分值1分（即无0.5的评分）。本站通过标准需满足以下2个条件中至少1个：①本站最终成绩以4亚站总体平均分为准，总体初始分平均分 ≥ 70 分为通过；②4亚站中其中任何3个亚站得分均 ≥ 70 分。

3. 提供给考务人员

（该站每考间需配备以下器材及人员）：

1) 房间及硬件配置

- 计时器 1 个，1 桌 3 椅。
- 3 个平板电脑（2 个给考官，1 个给考生）或大屏幕投影机+1 台电脑。

2) 人员安排

- 2 名考官。

3) 材料准备

- 该站参考答案 2 份，评分细则 2 份，打分表若干张（数量 \geq 考生数量 $\times 2$ ），打分签字笔 2 支，备用签字笔 2 支，备用纸数张。

附件 3-2

技能操作站例题

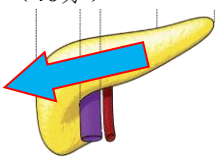

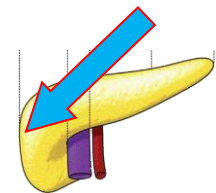

1. 提供给考生（考题）：

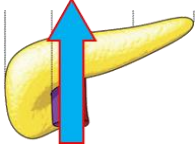
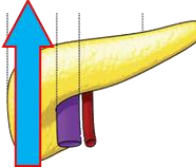
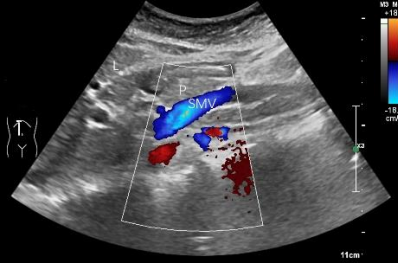
考题题干：请进行胰腺超声扫查。

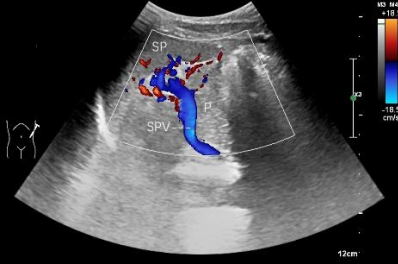

2. 提供给考官：

(1) 评分细则

附表 1-5. 胰腺超声技能考核评分细则

项目	评分细则		
病人准备工作及仪器调节 (10分)	核对病人资料，询问病史，了解检查目的及病人检查前的准备，注意检查体位及人文关怀(5分)		
	恰当选择探头及调节仪器，包括调节深度、增益、血流速度量程、取样框大小、频谱方向、取样位置及多普勒角度校正等(5分)		
胰腺超声扫查规范、标准切面的显示及测量 (85分)	<p>患者平卧位，探头置于上腹剑突下横切，发现胰腺并进行胰腺长轴扫查(40分)</p> 	 <p>胰腺长轴切面图。L：肝脏；P：胰腺；SPV：脾静脉</p>	<p>1. 胰腺头部及体部显示清晰并扫查完整(总计15分) 具体评分细则如下： 未能显示(0分) 仅显示部分切面，扫查手法生疏(8分) 能进行连续性扫查，各切面显示较清晰，扫查手法欠流畅(12分) 连续性扫查手法流畅，各切面显示清晰完整(15分)</p>
		 <p>胰腺长轴切面图。P：胰腺；SPV：脾静脉；AO：腹主动脉；SMA：肠系膜上动脉</p>	

		 <p>胰腺后段脾静脉长轴切面彩色多普勒血流图。P: 胰腺; SPV: 脾静脉</p>	<p>3.脾静脉及管腔内的血流信号显示清晰 (总计10分) 具体评分细则如下: 未能显示 (0分) 仅显示部分切面, 脾静脉血流信号显示不佳, 扫查手法生疏 (6分) 能进行连续性扫查, 各切面显示较清晰, 脾静脉血流信号显示较满意, 扫查手法欠流畅 (8分) 连续性扫查手法流畅, 切面显示清晰完整, 脾静脉血流信号显示良好 (10分)</p>
<p>患者平卧位, 探头置于上腹正中线右侧纵切, 对胰腺头部进行扫查 (20分)</p>  	<p>胰腺颈部及钩突部纵切面图。L: 肝脏 P: 胰腺 SMV: 肠系膜上静脉</p> 	<p>1.发现胰腺钩突部并扫查完整, 肠系膜上静脉及管腔内血流信号显示清晰 (总计10分) 具体评分细则如下: 未能显示 (0分) 仅显示部分切面, 肠系膜上静脉血流信号显示不佳, 扫查手法生疏 (6分) 能进行连续性扫查, 各切面显示较清晰, 肠系膜上静脉血流信号显示较满意, 扫查手法欠流畅 (8分) 连续性扫查手法流畅, 各切面显示清晰完整, 肠系膜上静脉血流信号显示良好 (10分)</p>	
	<p>胰腺头部及胆总管下段纵切面图。L: 肝脏; P: 胰腺; IVC: 下腔静脉; 箭头: 胆总管</p> 	<p>2.胰腺头部纵切面扫查完整并发现胆总管下段 (总计10分) 具体评分细则如下: 未能显示 (0分) 仅显示部分切面, 胆总管下段未能显示, 扫查手法生疏 (6分) 能进行连续扫查, 各切面显示较清晰完整, 胆总管下段能部分显示, 扫查手法欠流畅 (8分) 连续性扫查手法流畅, 胰头部各切面显示清晰完整, 胆总管下段能完整显示 (10分)</p>	

	<p>患者平卧位或右侧卧位，探头置于左7-10肋间斜切及左腰部冠状切，对胰腺进行尾部长轴扫查（15分）</p>	 <p>左侧肋间斜切面经脾门显示胰腺尾部长轴切面彩色多普勒血流图。P: 胰腺; SPV: 脾静脉; SP: 脾脏</p>	<p>1.脾门处脾静脉及管腔内的血流信号显示清晰（总计5分） 具体评分细则如下： 未能显示（0分） 仅显示部分切面，脾静脉血流信号显示不佳（3分） 能进行连续性扫查，各切面显示较清晰，脾静脉血流信号显示较满意，扫查手法欠流畅（4分） 连续性扫查手法流畅，切面显示清晰完整，脾静脉血流信号显示良好（5分）</p>
		 <p>左侧肋间斜切面经脾门显示胰腺尾部长轴切面图。P: 胰腺; SPV: 脾静脉; SP: 脾脏</p>	<p>2.发现脾静脉浅方的胰腺尾部并扫查完整（总计10分） 具体评分细则如下： 未能显示（0分） 仅显示部分切面，扫查手法生疏（6分） 能进行连续性扫查，各切面显示较清晰，扫查手法欠流畅（8分） 连续性扫查手法流畅，各切面显示清晰完整（10分）</p>
	<p>在正确位置测量胰腺前后径及胰管内径（10分）</p>	 <p>胰腺前后径测量图。AO: 腹主动脉; SMA: 肠系膜上动脉; 游标所示: 胰腺前后径测量</p> <p>胰管内径测量图。L: 肝脏; P: 胰腺; SPV: 脾静脉; PD: 胰管; “++”: 胰管内径测量</p>	<p>清晰显示胰腺长轴切面，在正确位置对胰腺前后径及胰管内径进行测量（10分） 胰腺头部：下腔静脉前方，自腺体前缘至后缘垂直于水平线进行测量 胰腺体部：肠系膜上动脉前方，自腺体前缘至后缘垂直于水平线进行测量 胰腺尾部：脊柱左侧缘前方，自腺体前缘至后缘垂直于水平线进行测量 胰管内径测量：胰体部或管腔最宽处，垂直于前后管壁进行内壁间测量（正常人无需测量，可口头提问） 具体评分细则如下： 测量错误（0分） 部分测量位置不准确，测量有偏差（6分） 测量位置基本准确，测量有偏差（8分） 测量位置正确，测量准确（10分）</p>
<p>整体胜任力及相关知识储备（5分）</p>	<p>整体扫查操作手法生疏，相关知识储备欠缺（1分） 整体扫查操作欠流畅，相关知识储备尚可（3分） 整体扫查操作熟练、流畅、具有良好的知识储备（5分）</p>		

注：知识储备指具备该器官超声技能操作所需的相关超声物理基础、解剖及疾病等方面的知识。

(2) 评分表

附表 2-5. 胰腺超声技能考核评分表

考生考号：

考试日期： 年 月 日

项目	评分内容	满分	得分
病人准备工作及仪器调节 (10分)	核对病人资料，询问病史，了解检查目的及病人检查前的准备，注意检查体位及人文关怀	5	
	恰当选择探头及调节仪器，包括调节深度、增益、血流速度量程、取样框大小、频谱方向、取样位置及多普勒角度校正等	5	
胰腺超声扫查规范、标准切面的显示及测量 (85分)	胰腺长轴切面扫查 40分 1. 剑突下横切，胰腺头部及体部显示清晰并扫查完整 未能显示 (0分) 仅显示部分切面，扫查手法生疏 (8分) 能进行连续性扫查，各切面显示较清晰，扫查手法欠流畅 (12分) 连续性扫查手法流畅，各切面显示清晰完整 (15分)	15	
	2. 剑突下横切，通过倾斜探头将胰腺体部及尾部显示清晰并扫查完整 未能显示 (0分) 仅显示部分切面，扫查手法生疏 (8分) 能进行连续性扫查，各切面显示较清晰，扫查手法欠流畅 (12分) 连续性扫查手法流畅，各切面显示清晰完整 (15分)	15	
	3. 剑突下横切，脾静脉及管腔内血流信号显示清晰并扫查完整 未能显示 (0分) 仅显示部分切面，血流信号显示不佳，扫查手法生疏 (6分) 能进行连续性扫查，切面显示较清晰，血流信号显示较满意，扫查手法欠流畅 (8分) 连续性扫查手法流畅，切面显示清晰完整，脾静脉血流信号显示良好 (10分)	10	
胰腺头部纵切面扫查 20分	1. 上腹正中线右侧纵切，胰腺钩突部显示清晰并扫查完整，肠系膜上静脉及管腔内血流信号显示清晰并扫查完整 未能显示 (0分) 仅显示部分切面，血流信号显示不佳，扫查手法生疏 (6分) 能进行连续性扫查，切面显示较清晰，血流信号显示较满意，扫查手法欠流畅 (8分) 连续性扫查手法流畅，切面显示清晰完整，血流信号显示良好 (10分)	10	
	2. 上腹正中线右侧纵切，胰腺头部及胆总管下段显示清晰并扫查完整 未能显示 (0分) 仅显示部分切面，胆总管下段未能显示，扫查手法生疏 (6分) 能进行连续扫查，切面显示较清晰完整，胆总管下段部分显示，扫查手法欠流畅 (8分) 连续性扫查手法流畅，胰头部各切面显示清晰完整，胆总管下段能完整显示 (10分)	10	
胰腺尾部长轴切面扫查 15分	1. 左肋间斜切及左腰部冠状切，脾门处脾静脉及管腔内血流信号显示清晰并扫查完整 未能显示 (0分) 仅显示部分切面，血流信号显示不佳 (3分) 能进行连续性扫查，切面显示较清晰，血流信号显示较满意，扫查手法欠流畅 (4分) 连续性扫查手法流畅，切面显示清晰完整，血流信号显示良好 (5分)	5	
	2. 左肋间斜切及左腰部冠状切，胰腺尾部长轴显示清晰并扫查完整 未能显示 (0分) 仅显示部分切面，扫查手法生疏 (6分) 能进行连续性扫查，切面显示较清晰，扫查手法欠流畅 (8分) 连续性扫查手法流畅，各切面显示清晰完整 (10分)	10	
胰腺及胰管测量 10分	清晰显示胰腺长轴切面，在正确位置对胰腺前后径及胰管内径进行测量 (正常人胰管无需测量，可口头提问) 测量错误 (0分) 部分测量位置不准确，测量有偏差 (6分) 测量位置基本准确，测量有偏差 (8分) 测量位置正确，测量准确 (10分)	10	

整体胜任力及相关知识储备 (5分)	整体扫查操作手法生疏, 相关知识储备欠缺 (1分) 整体扫查操作欠流畅, 相关知识储备尚可 (3分) 整体扫查操作熟练、流畅、具有良好的知识储备 (5分)	5	
总分 (100分)		100	
点评 (未通过者需注明未通过理由)	考官签名:		

注: 本站最小评分值 1 分, 初始分 70 分及以上为通过。

3. 提供给考务人员:

(该站每考间需配备以下器材及人员)

1) 房间及硬件配置

- 中高端彩色多普勒超声检查仪 1 台 (配备有适用于该站的腹部、浅表器官、心脏的探头)
- 检查床 1 张、足量耦合剂、擦手纸。
- 计时器 1 个, 1 桌 2 椅 (考官用), 检查用座椅 1 个 (考生用)。

2) 人员安排

- 2 名考官
- 标准化病人 3 名 (每次考间内安排 1 名, 轮换)

3) 材料准备

- 该站评分细则 2 套
- 该站打分表若干张 (该站每种打分表数量 \geq 考生数量 $\times 2$)
- 抽签纸:
 1. 腹部技能操作站设 5 种抽签: “肝脏左叶及门静脉主干”“肝脏右叶及门静脉主干”“胆道系统”“胰腺”“肾脏”。
 2. 浅表血管技能操作站设 2 种抽签: “甲状腺及颈部淋巴结”“颈动脉”。
 3. 心脏技能操作站设 3 种抽签: “胸骨旁左室长轴切面”“大动脉短轴切面、左室短轴切面、剑下四腔心切面”“心尖四腔、五腔、两腔、胸骨上窝主动脉弓长轴切面”
- 打分签字笔 2 支, 备用签字笔 2 支, 备用纸数张。

附件 3-3

人文沟通站例题

1. 提供给考生（考题）：

考题题干：在急诊超声有多人排队等待检查的情况下，一名排号靠后的患者闯进诊室，说已经憋尿过多无法等待，要求提前进行肾、输尿管、膀胱的超声检查，你该如何处理？

2. 提供给考官：

（1）考题：

考题题干：在急诊超声有多人排队等待检查的情况下，一名排号靠后的患者闯进诊室，说已经憋尿过多无法等待，要求提前进行肾、输尿管、膀胱的超声检查，你该如何处理？

（2）参考处理方案：

- 1) 态度和蔼，先安抚患者情绪
- 2) 简短与患者交流，核实患者病情及目前憋尿情况
- 3) 解决问题：
 - ①与后面排队的患者进行协调，如果后面患者表示理解，可提前为该患者进行检查；
 - ②如果后面患者病情较紧急，或态度强硬不允许插队，可先快速完成该患者的膀胱超声检查，令其排尿后再按顺序进行其它部位检查；或可嘱该患者先去少量排尿，再按顺序进行检查。
 - ③若为病情较严重的患者，则可根据情况调动其他机器及请二线医师安排绿色通道。

（3）评分细则：

临床人文沟通评分细则

项目	评分细则	满分
职业素养 (20分)	1.尊重并理解患者	4
	2.态度真诚和蔼	4
	3.以患者为中心的交流方式	4
	4.知情同意	4
	5.没有违背伦理和可能引起纠纷的言语和行为	4
交流技巧 (50分)	1.恰当的目光交流	5
	2.耐心观察、倾听并有恰当反应	10
	3.鼓励患者充分表达	5
	4.对重要信息和解释有核实	10
	5.提供恰当的具体建议	10
	6.清楚表明医生的意见	10
整体印象 (30分)	1.达到沟通目的或者没有完成达成目的但不是医生的问题	10
	2.患者感到舒适和被理解	10
	3.考官认为考生有较好的沟通能力	10

注：本站最小评分值1分，初始分70分及以上为通过。

(4) 评分表：

临床人文沟通评分表

考生考号：

考试日期： 年 月 日

项目	评分内容	满分	得分
职业素养 (20分)	1.尊重并理解患者	4	
	2.态度真诚和蔼	4	
	3.以患者为中心的交流方式	4	
	4.知情同意	4	
	5.没有违背伦理和可能引起纠纷的言语和行为	4	
交流技巧 (50分)	1.恰当的目光交流	5	
	2.耐心观察、倾听并有恰当反应	10	
	3.鼓励患者充分表达	5	
	4.对重要信息和解释有核实	10	
	5.提供恰当的具体建议	10	
	6.清楚表明医生的意见	10	
整体印象 (30分)	1.达到沟通目的或者没有完成达成目的但不是医生的问题	10	
	2.患者感到舒适和被理解	10	
	3.考官认为考生有较好的沟通能力	10	
总分 (100分)		100	
点评	考官签名：		

(未通过者
需注明未通
过理由)

注：本站最小评分值 1 分，初始分 70 分及以上为通过。

3.提供给 SP:

(1) 考题:

题干：在急诊超声有多人排队等待检查的情况下，一名排号靠后的患者闯进诊室，说已经憋尿过多无法等待，要求提前进行肾、输尿管、膀胱的超声检查，你该如何处理？

(2) 剧本:

SP: 医生，我憋得不行了，排了半天的队了，我实在等不了了，能直接给我看了吗？

医生:

SP: 那我非憋尿不可吗?我去把尿排了行不行？

医生:

SP: 我跟前面的病人说了，都不肯让我。

医生:

SP: 我的年纪这么大了，一身的病，真是等不了了！

医生:

4.提供给考务人员:

(该站每考间需配备以下器材及人员)

1) 房间及硬件配置

- 计时器 1 个，1 桌 4 椅

2) 人员安排

- 2 名考官
- SP 3 名 (每次考间内安排 1 名，轮换)

3) 材料准备

- 考题 4 份，考题答案 2 份
- SP 剧本 1 份
- 该站评分细则 2 份，评分表若干张（数量 \geq 考生数量 $\times 2$ ），打分签字笔 2 支，备用签字笔 2 支，备用纸数张。